Stellenwert der MR-Angiographie in der Diagnostik der peripheren AVK*

R. Gareis[1]; G. Schmidt[2]; T. Walkowiak[1]; K. Kröger[3]; H. Eichstädt[4]; T. Störk[5]

[1]Innere Klinik II, Karl-Olga Krankenhaus, Stuttgart;
[2]Cardiologicum Hamburg, Praxis Harburg;
[3]Klinik für Angiologie, Helios Klinikum Krefeld;
[4]Medizinische Klinik m. S. Kardiologie, Charité / Campus Virchow-Klinikum, Berlin;
[5]CardioPraxis Staufen, Göppingen

Schlüsselwörter
MR-Angiographie, periphere arterielle Verschlusskrankheit, pAVK, Akute Extremitätenischämie, Gadolinium, nephrogene systemische Fibrose, NSF

Zusammenfassung
Im Laufe der vergangenen 20 Jahre hat sich die MR-Angiographie (MRA) zu einer Alternative zur klassischen Röntgen-DSA entwickelt. In der täglichen Routine hat die Kontrastmittel-gestützte MRA (CE-MRA) andere MRA-Verfahren, wie die Phasen-Kontrast- und die „Inflow"-Methoden fast vollständig verdrängt. Die kontrastmittelgestützte MR-Angiographie des Beckens und der Beine kann trotz der Größe des zu untersuchenden Bereiches, mithilfe einer speziellen Tischverschiebetechnik in einer Untersuchung in weniger als 30 Minuten erfolgen.
Vorteil der CE-MRA sind zudem die frei im Raum wählbaren Untersuchungsebenen und die fehlende Strahlenexposition. Zudem sind die MR-Kontrastmittel (MR-KM) besser verträglich, als die Röntgenkontrastmittel, weder Jod-haltig, noch nephrotoxisch. Als Nebenwirkung der Gabe von MR-KM kann es aber bei einer deutlich eingeschränkten Nierenfunktion (GFR <30 ml/min/1,73 m² KO) zur Entwicklung einer sog. „nephrogenen systemischen Fibrose" (NSF) kommen, die in 5% der Fälle einen schweren Verlauf zeigt, bis hin zum Tode.
In der Stufen-Diagnostik der peripheren arteriellen Verschlusskrankheit (pAVK) sollte die MRA zum einen dann eingesetzt werden, wenn bei nachgewiesener pAVK (Klinik, körperliche Untersuchung und Knöchel-Arm-Index <0,9) die farbkodierte Duplexsonographie keinen schlüssigen Befund erbringt. Zum anderen ist die MRA auf Grund ihres Übersichtscharakters von großem Wert zur Planung des interventionellen bzw. operativen Vorgehens.
Auf die Durchführung, die Limitationen und Fallgruben der MRA wird kurz eingegangen.

Keywords
MR-angiography, peripheral arterial occlusive disease, PAOD, acute leg ischemia, gadolinium, nephrogenic systemic fibrosis, NSF

Summary
During the last 20 years MR-angiography (MRA) proofed to be an alternative to the classic x-ray-DSA. In daily routine contrast-enhanced MRA (CE-MRA) has become the preferred imaging technique over other MR-methods like „phase contrast"- or „inflow" angiography. Using a moving-table-technique the CE-MRA of the infrarenal aorta, the pelvis and lower extremities including vessels below the knee can be achieved with a single exam in less than 30 minutes.
No exposure to radiation and freely rotatable imaging planes are advantages of the CE-MRA as well as very well tolerated contrast media. Gadolinium (Gd) containing MR-contrast is not nephrotoxic and cause less side effects compared to iodine-containing contrast used in x-ray based exams like DSA or Angio-CT. However, in the case of severe kidney disease administration of MR-contrast can cause nephrogenic systemic fibrosis (NSF). Therefore Gd-based contrast should not be used in patients with a GFR <30 ml/min/1,73 m².
The main reasons to choose MRA within the diagnostic evaluation of peripheral arterial disease (PAOD) are on the one hand inconclusive Duplex-findings in pts. with an ancle-brachial index <0,9. On the other hand MRA is a very useful tool for planning catheter-based or surgical interventions.
Performance, limitations and pitfalls of MRA are discussed.

Korrespondenzadresse
Dr. Ragnar Gareis
Innere Klinik II
Karl-Olga Krankenhaus
Hackstr. 61
70190 Stuttgart
E-Mail: post.gareis@email.de; post.gareis@web.de

MR-angiography: value in the diagnosis of the peripheral arterial occlusive disease (PAOD)
Med Welt 2013; 64: 34–41

* Im Namen der Sektion „MR-Angiographie" der Deutschen Gesellschaft für Angiologie (DGA)

Einleitung

Die Kernspintomographie der Gefäße (MR-Angiographie) hat sich seit Anfang der 1990er-Jahre zu einem klinischen Routineverfahren entwickelt. Auch zur Diagnostik von Durchblutungsstörungen der Beine, der peripheren arteriellen Verschlusskrankheit (pAVK), wird sie inzwischen häufig eingesetzt. Ziel des nachfolgenden Artikels ist, eine kurze Übersicht über die Techniken und die Praxis der MR-Angiographie zu geben sowie deren Stellenwert in der Stufendiagnostik der pAVK darzustellen.

Warum MR-Angiographie?

Ähnlich wie die Röntgencomputertomographie wird die MR-Angiographie zu den Schnittbildtechniken gezählt. Die Schnittebenen sind im Raum frei wählbar. Im Gegensatz zur konkurrierenden CT-Angiographie werden bei der MR-Angiographie

Downloaded from www.die-medizinische-welt.de on 2013-03-06 | ID: 1000491814 | IP: 217.110.19.91
For personal or educational use only. No other uses without permission. All rights reserved.

keine ionisierenden Strahlen angewandt (►Abb. 1), und eine Gefäßdarstellung ist begrenzt auch ohne Verabreichen von Kontrastmitteln möglich. Mithilfe von MR-Kontrastmitteln können schnell und einfach Übersichtsangiographien ganzer Gefäßgebiete erstellt werden, wobei das Nebenwirkungsrisiko auch bei Patienten mit fortgeschrittener Niereninsuffizienz deutlich niedriger ist, als bei den Jod-basierten Röntgenkontrastmitteln.

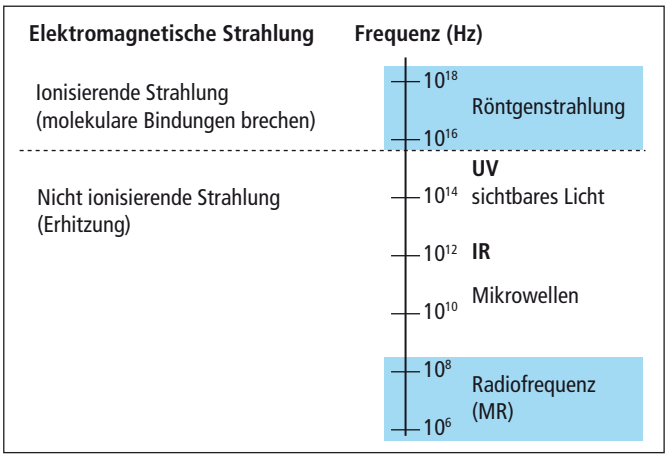

Abb. 1 Die Gewebewirkung elektromagnetischer Strahlung in Abhängigkeit ihrer Wellenlängen.

MR-Angiographie: Methodik

Bei der Kernspin- bzw. Magnetresonanztomographie (MRT) beruht die Bildgebung auf dem Erfassen der magnetischen Resonanz zuvor angeregter Wasserstoffkerne (Protonen). Auf die Grundlagen der Kernspintomographie kann in dieser kleinen Übersicht nicht näher eingegangen werden. Es sei auf die einschlägigen Übersichten, Lehrbücher und Fachartikel zu diesem Thema verwiesen (1, 2, 3, 4, 5). Zur MR-gestützten Darstellung der Blutgefäße kommen im Wesentlichen drei unterschiedliche Techniken zum Einsatz:

1. die Einstrommethode („inflow-MRA", „time of flight", TOF), wurde schon in den frühen 1980er-Jahren entwickelt.
2. Die Phasenkontrast-Methode („phase contrast angiography", PCA, ab 1989), bei der durch phasensensitive Rekonstruktionsmethoden bewegte von unbewegten Signalgebern (Protonen-„Spins") unterschieden werden können (Subtraktionsangiographie).
3. Darstellung der Gefäße mithilfe intravenös verabreichten MR-Kontrastmittels („contrast-enhanced", CE, ab 1994), ähnlich der Röntgen-DSA-Technik.

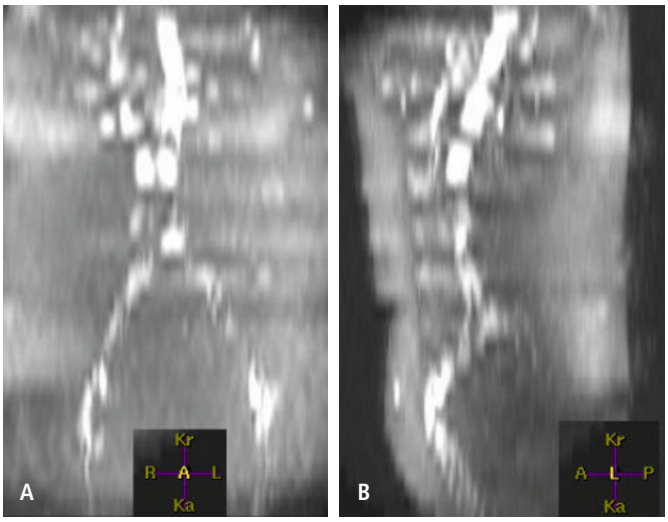

Abb. 2 Flussensitive Sequenz zur Planung der MRA („Survey").
A Becken frontal.
B Becken sagittal.

Trotz der prinzipiell faszinierenden Möglichkeiten, die die TOF- und PCA-Methoden bieten, sind beide Methoden in der täglichen Routine von der CE-MRA bis auf wenige spezielle Fragestellungen völlig verdrängt worden. In der Diagnostik der pAVK spielen sie heute überhaupt keine Rolle mehr, weshalb auf diese hier nicht näher eingegangen werden soll.

Eine entsprechende Software-Ausstattung vorausgesetzt, kann die CE-MRA mit den heute üblichen 1,5- oder 3-Tesla-MR-Geräten mithilfe dreidimensionaler Gradientenechosequenzen durchgeführt werden, die eine dreidimensionale Gefäßrekonstruktion mit hoher Sensitivität und Spezifität erlauben (6). Zur Anwendung kommen die stets verfügbare Magnetspule („Body-coil") sowie spezielle Oberflächenspulen.

Kontrastmittel-verstärkte MR-Angiographie (CE-MRA)

Ziel der Kontrastmittelgabe ist eine Erhöhung des Kontrasts zwischen Blutgefäß und umgebendem Gewebe. Die heute routinemäßig zur MRA verwendeten, „positiven" Kontrastmittel (KM) basieren auf Gadolinium (Gd), das auf Grund seiner Toxizität in stabilen Chelaten gebunden, verabreicht wird. Erstmalig wurde ein solches Kontrastmittel (Gd in einem DTPA-Komplex, Magnevist®) am Menschen 1984 eingesetzt (7, 8).

Sie führen zu einer deutlichen Verkürzung der sog. T1-Relaxationszeiten. Diese können für Blut mithilfe des Kontrastmittels von normalerweise 1200 ms auf unter 200 ms verkürzt werden und liegen damit sogar unter denen von Fettgewebe. So zeigt KM-haltiges Blut nach dem Anregungsimpuls ein sehr starkes Signal schon zu einem Zeitpunkt, zu dem vom umgebenden Gewebe nur sehr wenig Signalintensität zu empfangen ist. Voraussetzung ist ein MR-Gerät mit einer sehr schnellen Datenakquisition. Zudem wird die Intensität des Signals stationären Gewebes durch Sättigung mithilfe schneller Gradientenechosequen-

 © Schattauer 2013

Downloaded from www.die-medizinische-welt.de on 2013-03-06 | ID: 1000491814 | IP: 217.110.19.91
For personal or educational use only. No other uses without permission. All rights reserved.

zen herabgesetzt. Da trotz dieser Maßnahmen keine vollständige Unterdrückung des stationären Gewebes möglich ist, erfolgt die CE-MRA in 2 Schritten: zunächst wird eine Leeraufnahme ohne KM gemacht, anschließend die gleichen Sequenzen nach Gabe von KM wiederholt. Kritisch ist es, den Aufnahmezeitpunkt mit dem Maximum der Anflutung des Kontrastmittelbolus optimal aufeinander abzustimmen.

Die heute üblichen MR-Empfangsspulen erfassen ein dreidimensionales Messfeld mit einer Länge von ca. 40 cm. Soll eine Angiographie der Becken- und Beingefäße in einem Untersuchungsgang mit einer einmaligen KM-Bolusgabe erfolgen, so kommt eine automatische Tischverschiebetechnik zum Einsatz. Mit einer 2-maligen Tischverschiebung kann so ein Untersuchungsgebiet mit einer Länge von max. 125 cm erfasst werden. Diese Länge reicht zur Darstellung des Gefäßsystems vom Becken bis zu den Füßen.

Anwendung

Die Untersuchung besteht aus folgenden Schritten:

1. Planung der Schnittebenen mithilfe einer Fluss-sensitiven Übersichtsaufnahme in 3 Ebenen („Survey“, sehr schnell, grobe Auflösung [▶Abb. 2])
2. Ermittlung der Transferzeit vom Zugang (Venenverweilkanüle am Arm) bis zum Becken mithilfe:
   - einer „Timing“-Sequenz: hierbei wird in einem eigenen Untersuchungsgang mithilfe eines sehr kleinen KM-Bolus die Transferzeit bestimmt, oder
   - Ermittlung der Ankunft des KMs im Becken in Echtzeit mithilfe spezieller Sequenzen (BolusTrak®-, Boluschase®-, Car-Bolus®-Techniken)
3. Start der eigentlichen Angio-Sequenzen in „DSA (digitale Subtraktions-Angiographie)“-Technik:
   - Leeraufnahme (auch bei Ermittlung der KM-Transferzeit in Echtzeit, muss diese Sequenz vor Beginn der KM-Gabe erfolgen)
   - Aufnahmen nach der KM-Gabe
   - – bei einer Becken-Bein-Angiographie unter Nutzung einer automatischen, vor der Untersuchung festgelegten Tischverschiebetechnik (▶Abb. 3)
   - Datenverarbeitung, Auswertung
   - – Generierung /Errechnen der MR-Bilder
   - – Dann werden die Leeraufnahmen von den Aufnahmen nach KM-Gabe abgezogen
   - – Darstellung der tatsächlich aufgenommen Schichten (frontal)
   - – Rekonstruktion der Bilder mithilfe der Summenbild-Technik („**MIP**“ = ***M***aximum ***I***ntensity ***P***rojection-Technik)

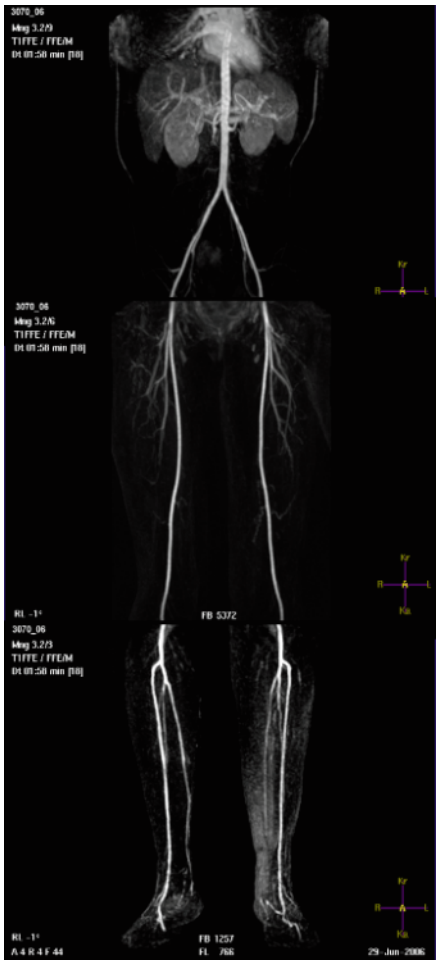

Abb. 3 CE-MRA der Becken- und Bein-Arterien eines Gefäßgesunden. Deutlich ist zu erkennen, dass der Untersuchungbereich aus 3 einzelnen Messfeldern zusammengesetzt wurde

Die Untersuchungsdauer einer typischen Becken-Bein-CE-MRA liegt inzwischen unter einer halben Stunde.

MR – Kontrastmittel

Da die meisten Vertreter der MR-Kontrastmittel sehr gut gewebegängig sind, nimmt der kontrastfördernde Effekt des Blutes auf Grund zunehmender KM-Konzentrationen im Gewebe, schon nach dem 1. Kreislaufzyklus, deutlich ab. Sollten die direkt nach KM-Gabe gewonnenen Aufnahmen technisch bedingt nicht den Erwartungen entsprechen (z. B. bei falsch gewähltem Intervall zwischen KM-Gabe und Signalakquisition/Aufnahme), dann sind erneute KM-Gaben erst nach Elimination des Kontrastmittels aus dem Körper sinnvoll. Die Elimination erfolgt zu ca. 95 % über die Nieren, die Halbwertszeit beträgt für die üblichen KM 90 Min., sodass erneute Aufnahmen mit KM erst nach frühestens 6 Stunden sinnvoll sind. Dies ist ein deutlicher Nachteil gegenüber Röntgenkontrastmitteln (▶Tab. 1).

Eine Alternative zu den üblichen, gewebegängigen, extravasalen MR-KM ist der Einsatz intravasaler („Bloodpool-“) Kontrastmittel, die nur zu einem geringen Anteil ins Gewebe perfundieren. So können mehrere Aufnahmen über einen längeren Zeitraum gemacht werden, ohne dass die Kontrastierung der Blutgefäße in relevantem Maße abnimmt. In Deutschland war das erste zugelassene intravasale MR-KM das Godafosveset (Vasovist®). Nachteil ist bisher der deutlich höhere Preis dieser KM.

Nebenwirkungen der MR-Kontrastmittel sind meist relativ blande, und besonders allergische Nebenwirkungen deutlich seltener als bei Röntgen-KM (Wärmegefühl 0,4%, Kopfschmerzen 0,3%, Nausea 0,4%, pseudoallergische Haut- und Schleimhautreaktion 0,15%, [9]). Über Jahre galten Gadolinium-basierte MR-Kontrastmittel auch bei vorbestehender Nierenschädigung als unbedenklich in der Anwendung.

Insgesamt sind MR-KM zwar besser verträglich als Röntgen-KM, auch bei vorbestehender Nieneninsuffizienz bewirken sie keine Verschlechterung der Nierenfunktion, sie sind nicht potenziell nephrotoxisch. Dennoch ist bei fortgeschrittener Niereninsuffizienz die Indikation zur MR-KM-Gabe streng zu stellen, da eine Assoziation gefunden wurde zwischen deren Verabreichung und der Entwicklung eines bis dahin unbekannten Krankheitsbilds,

Downloaded from www.die-medizinische-welt.de on 2013-03-06 | ID: 1000491814 | IP: 217.110.19.91
For personal or educational use only. No other uses without permission. All rights reserved.

Tab. 1
Übersicht über in Deutschland häufig verwendete, gewebegängige, extrazelluläre MR-Kontrastmittel. Die makrozyklischen KM sind blau markiert.

Handelsname	Hersteller	Generic	Akronym	Struktur
Omniscan®	GE Healthcare	Gadodiamide	Gd-DTPA-BMA	linear
Magnevist®	Bayer Schering Pharma	Gadopentetic acid	Gd-DTPA	linear
MultiHance®	Bracco	Gadobenic acid	Gd-BOPTA	linear
Primovist®	Bayer Schering Pharma	Gadoxetic acid	Gd-EOB-DTPA	linear
Vasovist®	Bayer Schering Pharma	Gadofosveset Trisodium	Gd-DTPA	linear
ProHance®	Bracco	Gadoteridol	Gd-HP-DO3A	makro-zyklisch
Gadovist®	Bayer Schering Pharma	Gadobutrol	Gd-BT-DO3A	makro-zyklisch
Dotarem®	Guerbet	Gadoterat Meglumine	Gd-DOTA	makro-zyklisch

der nephrogenen systemischen Fibrose (NSF). Diese wurde erstmals im Jahre 2000 als neuartige Hautsklerose beschrieben (10). 2006 stellte Grobner den Zusammenhang der nun NSF genannten Erkrankung mit der Gabe von Gadolinium-haltigem-KM her (11). Bis Oktober 2011 fanden sich im Register der Yale-Universität 335 Fälle (12). Weltweit wird von ca. doppelt so vielen Fällen ausgegangen.

Klinisch betrifft die Sklerose Haut, Bindehaut, Knochen und Nieren. In 5% fanden sich schwere Verläufe bis hin zum Tode. Die absolute Mehrheit der Fälle betrafen bisher die Kontrastmittel Gadodiamid (Gd-DTPA-BMA, Omniscan®), Gadolinium-DTPA, (Magnevist®) und deutlich seltener Gadoversetamide (Optimark®), nur wenige Gd-BOPTA (Multihance®). Im Zusammenhang mit dem Verabreichen der so genannten makrozyklischen KMs, sind bisher nur vereinzelte NSF-Fälle bekannt geworden. Zu dieser KM-Gruppe gehören Gadoteridol (Prohance®), Gadobutrol (Gadovist 1,0®) und Gadoterat (Dotarem®).

Die EMEA (European Medicines Agency) hat dementsprechend die Gadolinium haltigen MR-Kontrastmittel bezüglich des NSF-Risikos in drei Gruppen eingeteilt (13):

Hohes Risiko

- Gadodiamid (Gd-DTPA-BMA, Omniscan®)
- Gadolinium-DTPA, (Magnevist®, Magnegita®, Gado-MRT-ratiopharm®)
- Gadoversetamide (Optimark®)

Mittleres Risiko

- Godafosveset (Vasovist®)
- Gadoxetat (Primovist®)
- Gadobenat (Multihance®)

Tab. 2
Stadien der pAVK, modifiziert nach Fontaine.

Stadium	Symptome
I	Schmerzfreiheit
II	Belastungsabhängiger Beinschmerz
IIa	schmerzfreie Gehstrecke >200 m bzw. OHNE Leidensdruck
IIb	Schmerzfreie Gehstrecke <200 m bzw. MIT Leidensdruck
III	Ruheschmerz ohne Gewebedefekt
IV	Nekrosen, Ulkus, Gangrän mit oder ohne Ruheschmerz

Niedriges Risiko (sog. makrozyklische KMs)

- Gadoterat (Dotarem®)
- Gadoteridol (Prohance®)
- Gadobutrol (Gadovist 1,0®)

Auffällig war, dass bisher alle Fälle der NSF beschränkt waren auf Patienten, die eine schwer eingeschränkte Nierenfunktion mit einer GFR <30 ml/min/1,73 m^2 KO aufwiesen. Bei mittelgradig eingeschränkter Nierenfunktion (GFR 30-60 ml/min/1,73 m^2) ist das NSF-Risiko bisher unbekannt. In einer Arbeit wurde von einzelnen Fällen einer NSF nach Anwendung von Gadodiamid (Omniscan®) auch bei mittelgradig eingeschränkter Nierenfunktion berichtet (14).

Zusammenfassend kann die Gabe von MR-KM bei Nierengesunden als sehr gut verträglich gelten. Bei einer GFR <30 ml/min/1,73 m^2 besteht ein relevantes Risiko der Entwicklung einer NSF.

Muss bei Pat. mit einer GFR <30 ml/min/1,73 m^2 mangels sinnvoller Alternativen eine CE-MRA durchgeführt werden, so sollten makrozyklische KM bevorzugt werden, da das NSF-Risiko deutlich niedriger, als bei den linearen MR-KM zu sein scheint. Die KM-Dosis sollte so niedrig wie notwendig gewählt, und bei Dialyse-pflichtigen Patienten frühzeitig nach der KM-Gabe eine

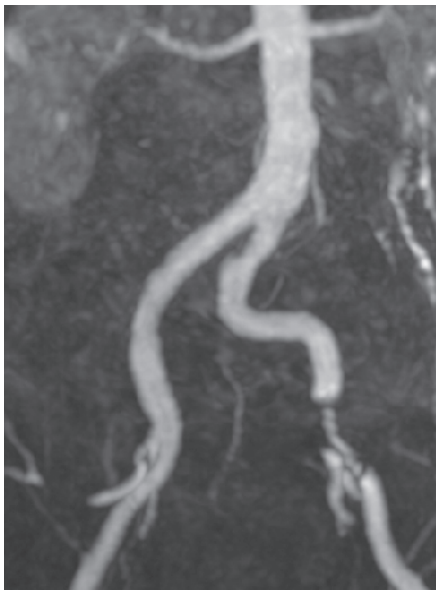

Abb. 4 CE-MRA des Beckens. Li. A. Iliaca com deutlich elongiert, und zeigt am Übergang zur A. Iliaca externa eine filiforme, prox. Und distal hart begrenzte Stenose.

© Schattauer 2013

Downloaded from www.die-medizinische-welt.de on 2013-03-06 | ID: 1000491814 | IP: 217.110.19.91
For personal or educational use only. No other uses without permission. All rights reserved.

Hämodialyse durchgeführt werden (15). Auch bei einer GFR zwischen 30 und 60 ml/min/1,73 m^2 sollten Omniscan®, Magnevist® und Optimark vermieden werden.

Die MRA in der Stufendiagnostik der pAVK

Die Diagnostik der pAVK umfasst in der Regel folgende Stufen (aufeinander aufbauend):

1. Erhebung der Anamnese und des Beschwerdebildes
2. die körperliche Untersuchung, einschließlic
   - Pulsstatus
   - Hautfarbe, -temperatur
   - Auskultation der Gefäßstraßen
3. Apparative Untersuchungen in der Reihenfolge ihrer Anwendung („Eskalationsstufen“):
   - „Nicht invasive“ Untersuchungen:
   - – Knöchel-Arm Index („Ankle-Brachial-Index“ = „ABI“)
   - – Oszillographie
   - – Doppler-/Duplexuntersuchung
   - „Semi-Invasive“ bzw. „invasive“ Untersuchungen:
   - – (Kontrastmittelverstärkte) MR-Angio, Angio-CT
   - – invasive digitale Substraktions-Angiographie (DSA)

In der hier präsentierten Stufendiagnostik nimmt die CE-MRA demzufolge einen späten Platz ein, wobei die Stufen der pAVK-Diagnostik dem jeweiligen Stadium der pAVK angepasst werden müssen (Stadieneinteilung der pAVK nach Fontaine, ►Tab. 2).

pAVK im Stadium II

Tatsächlich genügt zur Diagnose der pAVK im Stadium II, also dem belastungsabhängigen, ischämischen Schmerz im Bereich der unteren Extremitäten, der nach dem Stehenbleiben prompt abklingt, die Anamnese, körperliche Untersuchung und die Erhebung des Knöchel-Arm Indices (16). In diesem Stadium der kompensierten Ruhedurchblutung, ist das Gewebe nicht vital gefährdet. Empfindet der Patient die eingeschränkte Gehstrecke nicht als belastend (Stadium IIa n. Fontaine), so ist keine weitergehende Diagnostik bezüglich der pAVK notwendig. Da es sich bei der pAVK um eine Manifestation der Atherosklerose handelt, ist das Risiko der Entwicklung kardiovaskulärer Ereignisse aber auch schon im asymptomatischen Stadium deutlich erhöht (z. B. „getABI“-Studie, [17]). Die pAVK gibt einen Hinweis auf ein hohes kardiovaskuläres Risiko. Eine kardiale und cerebrovaskuläre Diagnostik und Modifikation des kardiovaskulären Risikofaktorenprofils sollte dementsprechend angestrebt werden.

Eine CE-MRA ist im Stadium II der pAVK dann indiziert, wenn, bei erniedrigtem Knöchel-Arm-Index, die Duplex-Sonographie keinen aussagekräftigen Befund ergeben hat oder wenn auf Grund der Beschwerdesympomatik eine Intervention vorgesehen ist (►Abb. 9). Die CE-MRA ist dann ein wertvolles Instrument zur Lokalisation auch multipler Gefäßstenosen und zur gezielten Interventions-Planung, einschließlich der Festlegung des Zugangsorts. So kann man die Darstellung während der Intervention auf den zu behandelnden Gefäßabschnitt beschränken, die Strahlenbelastung und Röntgenkontrastmittel-Dosis reduzieren.

pAVK im Stadium III/IV (Kritische Ischämie)

Im Stadium der kritischen Ischämie (pAVK Stadium III: Ruheschmerzen, oder IV: Gewebedefekte, also Nekrosen, Ulzerationen) ist die Extremität vital gefährdet. Mechanische Maßnahmen zur Verbesserung der Durchblutung („revaskularisierende Maßnahmen“) sind dann von entscheidender Bedeutung, um eine Amputation verhindern zu können. Nicht-invasive Untersuchungen können dann auf die für die Planung der Intervention notwendigen beschränkt werden. Die CE-MRA ist zur Planung der Intervention indiziert, sollte aber revaskularisierende Maßnahmen zumindest nicht erheblich verzögern.

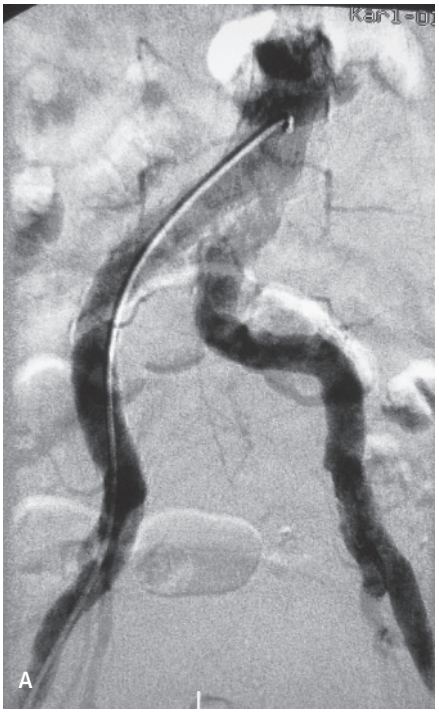

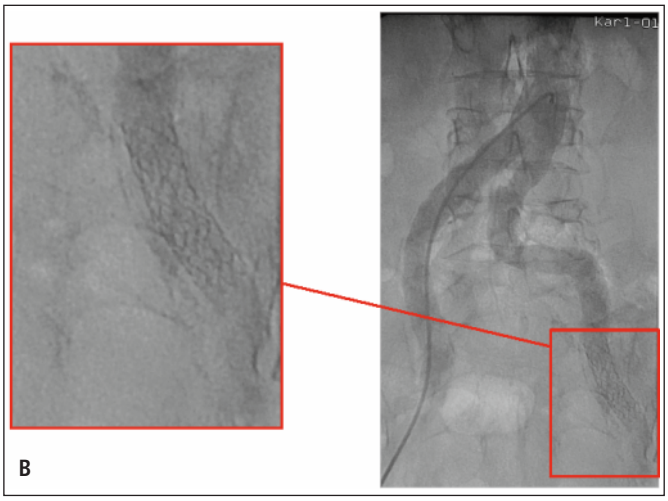

Abb. 5
Röntgen-Angiographie desselben Patienten (►Abb. 4).
A DSA: in der CE-MRA dargestellte Stenose lässt sich nicht auffinden
B Röntgen-Angiographie ohne DSA: deutlich zu erkennen ist der Stent in dem Bereich, in dem die CE-MRA eine hochgradige Stenose zeigte.

Downloaded from www.die-medizinische-welt.de on 2013-03-06 | ID: 1000491814 | IP: 217.110.19.91
For personal or educational use only. No other uses without permission. All rights reserved.

Akute Extremitätenischämie

Abzugrenzen von der kritischen Ischämie bei der sich langsam über Jahre entwickelnden pAVK, ist die akute Durchblutungsstörung der Extremitäten („akutes Bein"). Bei akutem Gefäßverschluss bleibt, im Gegensatz zur langsam sich entwickelnden pAVK, keine Zeit für Anpassungsvorgänge, um einen für den Gewebeerhalt ausreichenden Stoffwechsel zu gewährleisten. Abhängig von der Verschlusslokalisation kommt es oft zu einem dramatischen Krankheitsverlauf. Um diesen abwenden zu können, muss dann eine Rekanalisation innerhalb weniger Stunden erfolgen.

Die Symptome des „akuten Beines" bzw. „-Armes", einschließlich starker, plötzlich einschießender Schmerzen, fehlender Pulse, Blässe und ggf. Lähmung der betroffenen Extremität, sind so eindeutig, dass keine Zeit für eine aufwändige Stufendiagnostik verloren gehen sollte. Zur Vorbereitung der revaskularisierenden Therapie genügt in der Regel die klinische Untersuchung und die Duplexsonographie. Bei vital bedrohter Extremität sollte dann umgehend eine revaskularisierende Therapie (invasive Angiographie in Interventions-Bereitschaft oder primär operativ) angeschlossen werden. Auf eine Angio-MR-Untersuchung kann und muss auf Grund der Zeitnot und der erschwerten Untersuchungsbedingungen (starke Schmerzen, Unruhe, Agitation, ggf. Kreislauf-Instabilität des Patienten und damit oft schlechte Bildqualität) in der Regel verzichtet werden.

Bei weniger dramatischen Symptomen, d.h. zumindest in Ruhe noch kompensierten, akuten Verschlüssen, entspricht die Diagnostik derjenigen der chronischen pAVK.

Problemfelder und Fallgruben

Die MRA kann nicht angewendet werden bei Patienten mit ferromagnetischen Metallimplantaten (Herzschrittmacher, Cochleaimplantate, früher auch Osteosynthesematerialien) oder -Fremdkörpern (z. B. Metallsplitter bei Kriegsversehrten), (▶Tab. 3). Bewegungsunruhe ist eine rela-

Tab. 3 MR-Angiographie: Kontraindikationen bei Erwachsenen.

Kontraidikation	Erläuterungen
Ferromagnetische Implantate	• inkorporierte Metallsplitter (in Auge, Gehirn, Bauchorgane, Lunge, Aorten- oder Spinalkanal-nah) • Cave: vertebrale Gefäßclips • ohne Problem: Sternumcerclagen
Nicht MR-fähige Herzschrittmacher/Defibrillatoren	
Neurostimulatoren, cochleäre Implantate	
1. Trimester der Gravidität	
Schwere Klaustrophobie	
Mit KM	• Allergien auf MR-KM • Niereninsuffizienz (siehe Text)

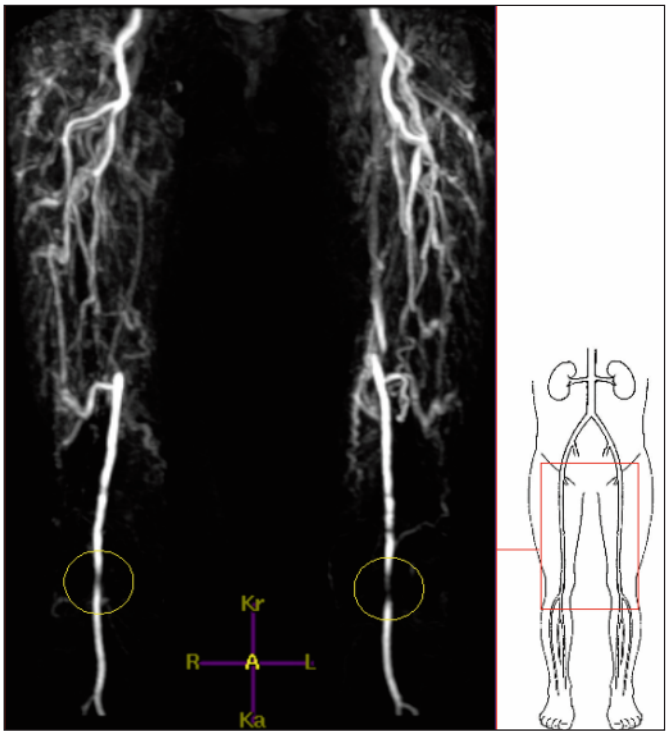

Abb. 6 Pseudostenosen: MRA der Oberschenkel- und Knie-Etage. Die A. femoralis superficialis sind beidseits langstreckig verschlossen. Bds. jeweils Wiederauffüllung der A. poplitea über Kollateralen von der A. femoralis profunda. Gelb eingekreist sind beidseits scheinbar stenosierte Abschnitte der A. poplitea. Duplexsonographisch stellten sich die Aa. popliteae bds. jedoch ohne Stenose dar.

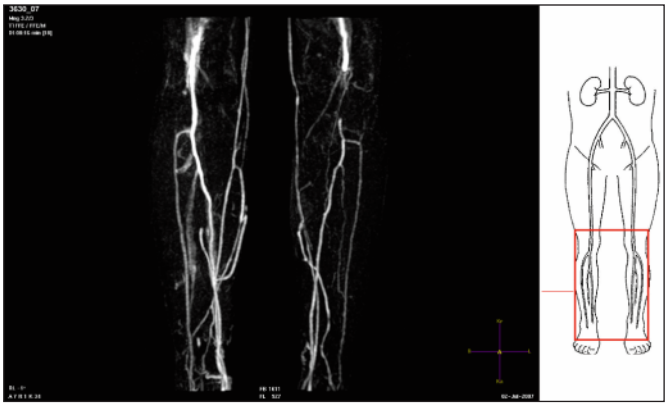

Abb. 7 Venöse Überlagerung: MRA der Knie- und Unterschenkel-Etagen. Linke A. poplitea verschlossen. Im Bereich der Unterschenkel sind Arterien und Venen kräftig kontrastiert, die Differenzierung ist schwer bis unmöglich.

© Schattauer 2013

Downloaded from www.die-medizinische-welt.de on 2013-03-06 | ID: 1000491814 | IP: 217.110.19.91
For personal or educational use only. No other uses without permission. All rights reserved.

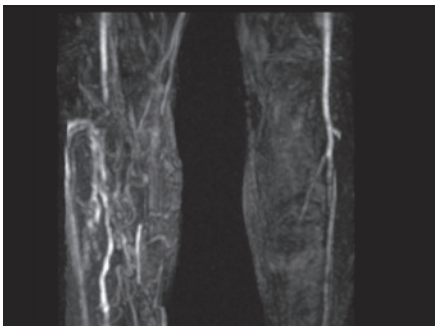

Abb. 8 Fehlende Kontrastierung: MRA der Knie- und Unterschenkel-Etagen. Die Kontrastierung der Unterschenkelgefäße ist sehr schwach, eine Aussage über die Durchgängigkeit der Arterien ist nicht möglich.

tive Kontraindikation, da diese eine deutlich eingeschränkte Bildqualität ergibt. Auf einige typische „Fallgruben" der CE-MRA der unteren Extremitäten soll nachfolgend kurz eingegangen werden.

Überschätzen des Stenosegrads

Obwohl sich verkalkte Gefäße MR-angiographisch, im Gegensatz zur CT-Angiographie, gut darstellen lassen, kann es bei verkalkten Stenosen zu Suszeptibilitätsartefakten kommen, die zum Überschätzen von Stenosen führen können.

Unterschätzen des Stenosegrads

Im Bereich der Femoralarterien können Gefäßabschnitte, die in der CE-MRA „nur" als hochgradig stenosiert erscheinen, in der DSA-Angiographie dann doch verschlossen sein. Bei sehr kurzstreckigen Verschlüssen ist dies durch die geringere Auflösung und den hohen Kontrastunterschied zwischen Gefäß und umgebendem Gewebe erklärbar („Überstrahlen" der Stenose). Aber auch langstreckige Verschlüsse imponieren in der CE-MRA manchmal als nur subtotal stenosiert, obgleich diese in der DSA verschlossen sind. Ob es sich hierbei um Vasa vasorum handelt, die in der CE-MRA auf Grund der anderen Aufnahmetechnik dargestellt werden, oder um eine fehlende Sensitivität der DSA, bleibt bisher offen.

Pseudostenosen in zuvor mit Stents versorgten Gefäßabschnitten

Auf Grund ihres ferromagnetischen Metallanteils, führen Stents zu einem typabhängig unterschiedlich stark ausgeprägten Auslöschphänomen des MR-Signals, sodass „gestentete" Gefäßabschnitte fälschlicherweise als verengt oder gar verschlossen erscheinen (▶Abb. 4). In der DSA stellt sich der Stent dann ohne Restenose dar (▶Abb. 5). Wichtig ist daher stets eine detaillierte Anamnese und ggf. das Einholen von Vorbefunden.

Durch Anpassen der Untersuchungseinstellungen (Vergrößerung der „Flipwinkel") kann diesem Phänomen entgegengewirkt werden, eliminiert wird es aber in der Regel nicht. Bei modernen Nitinol-Stents ist der Effekt deutlich geringer ausgeprägt, als bei klassischen Edelstahl-Stents.

Pseudostenosen im Bereich der A. poplitea

Im Bereich der Kniearterien finden sich in der CE-MRA immer wieder kurzstreckige, beidseitige Gefäßstenosen oder -verschlüs-

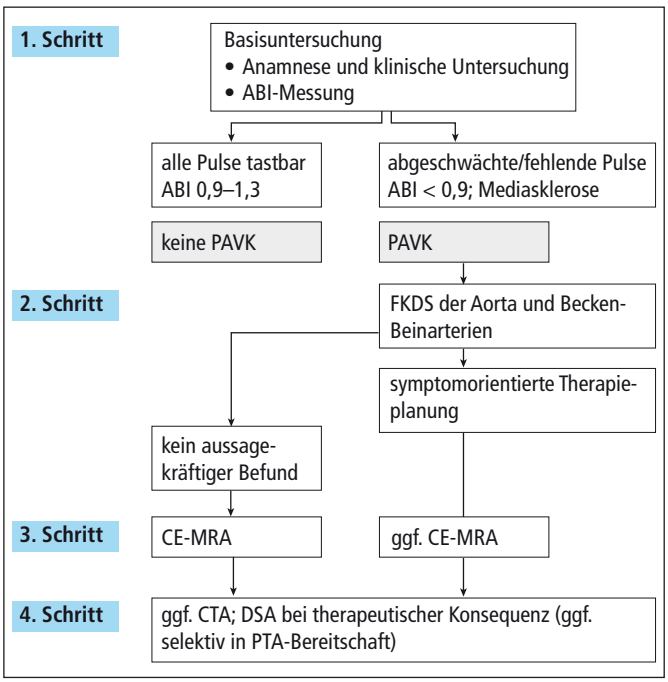

Abb. 9 In den S3-Leitlinien der DGA empfohlener Algorithmus zur Diagnostik der pAVK unter Einbeziehung der CE-MRA (kontrastmittelinduzierte Magnetresonanzangiographie). CTA: computertomographische Angiographie; FKDS: Farb-kodierte Doppler-Sonographie; PTA: perkutane transluminale Angioplastie (modifiziert nach: [18]).

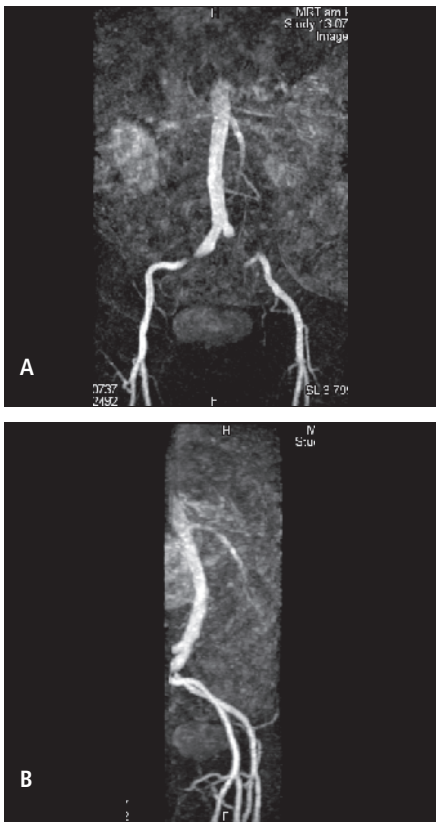

Abb. 10 CE-MR-Angio der Beckenetage.
A Frontale Ebene: V.a. längerstreckigen Verschluss der li. A. iliaca com. und kurzstreckigen Verschluss der re. A. iliaca ext.
B Saggittale Ebene: deutlich zu erkennen ist, dass die A. iliaca com. li. und A. iliaca ext. re. teilweise außerhalb des Untersuchungsfeldes liegen, und damit nicht erfasst werden. Diese unter a) als Verschlüsse imponierenden Abschnitte, sind damit nicht zu beurteilen.

Downloaded from www.die-medizinische-welt.de on 2013-03-06 | ID: 1000491814 | IP: 217.110.19.91
For personal or educational use only. No other uses without permission. All rights reserved.

se, die mit anderen Untersuchungsmethoden nicht nachvollzogen werden können (►Abb. 6). Diese sind meist Folge einer fehlerhaften Lagerung (z. B. durch aus Komfortgründen unter die Knie gelegte Rollenpolstern), oder aber die Kniearterien liegen außerhalb des Untersuchungsvolumens. Letzteres kann typischerweise auch die Iliacalarterien betreffen, die im Becken kurzstreckig weit dorsal verlaufen (►Abb. 10). Vermeiden lässt sich dies durch genaue Planung der Untersuchungsvolumen („Stacks") mithilfe der sagittalen Ebene der zuvor erstellten Übersichtsangiographien („Survey") vermeiden.

Unterschenkelarterien nicht abgrenzbar

Üblicherweise erfolgt die Becken-Bein-Angiographie mithilfe einer Tischverschiebeautomatik in 3 Schritten. Die Unterschenkeletage wird nach der KM-Gabe als letztes aufgenommen. Dauert die Akquisition der MR-Daten in den beiden oberen Etagen zu lange, oder wird eine falsche Verzögerung zwischen den einzelnen Schritten gewählt, so fällt die Aufnahme schon in die venöse Phase, die Arterien stellen sich von Venen überlagert dar (►Abb. 7). Wird die Zeit hingegen zu kurz gewählt (z. B. bei einem reduzierten HZV oder bei multiplen Gefäßverschlüssen mit deutlich verlängerter Passagezeit bis zum Unterschenkel), so kann zum Zeitpunkt der Aufnahme zu wenig KM die Unterschenkelarterien erreicht haben, die Gefäße stellen sich nur wenig kontrastiert dar, die Aufnahmen sind nicht verwertbar (►Abb. 8).

Literatur

1. Hombach V. Kardiovaskuläre Magnetresonanztomographie – Kursbuch und Repetitorium. Schattauer 2006.
2. Nagel E, van Rossum AC, Fleck E. Kardiovaskuläre Magnetresonanztomographie. Steinkopff 2002.
3. Weishaupt D, Köchli VD, Marincek B. Wie funktioniert MRI? Springer 2003.
4. Eichstädt H, et al. Kernspintomographie des Herzens und der Gefäße. Teil 1 – Einführung in die Klinik und Grundlagen der Anwendung. Med Welt 2006; 57: 60-64.
5. Eichstädt H, et al. Kernspintomographie des Herzens und der Gefäße. Teil 3– Morphologie und Funktion des Herzens. Med Welt 2006; 57: 71-77.
6. Collins R, et al. Duplex ultrasonography, magnetic resonance angiography, and computed tomography angiography for diagnosis and assessment of symptomatic, lower limb peripheral arterial disease: systematic review. BmJ 2007; 334: 1257.
7. Schörner et al. Human testing of the nuclear spin tomographid contrast medium gadolinium-DTPA. RÖFO, Fortschr Röntg 1984; 140: 493-500.
8. Eichstädt H et al. MR-Diagnostik des Myokardinfarktes mit Gadolinium-DTPA. Zentralbl Radiol 1985; 129: 960.
9. Hombach V. Kardiovaskuläre Magnetresonanztomographie – Kursbuch und Repetitorium. Schattauer 2006; S. 59.
10. Cowper SE, et al. Scleromyxoedema-like cutaneous diseases in renal-dialysis patients. Lancet 2000; 356: 1000-1001.
11. Grobner T. Gadolinium – a specific trigger for development of nephrogenic fibrosing dermopathy and nephrogenic systemic fibrosis? Nephrol Dial Transplant 2006; 21: 1104-1108.
12. Cowper SE. Nephrogenic systemic fibrosis [International Center for NSF Research - website]. 2001-2009. www.icnsfr.org
13. Luechinger R, Schmitter J, Bruder O. Safety of MRI in CMR – update. Lausanne 2012 (ISBN 978-2-8399-1030-9).
14. Dsadowski EA, et al. Nephrogenic systemic fibrosis: risk factors and incidence estimation. Radiology 2007; 243: 148-157
15. Bongartz G, Weishaupt D, Mayr M. Neue Kontrastmittelproblematik bei Niereninsuffizienz: Gadolinium-induzierte Nephrogene systemische Fibrose. Schweiz Med Forum 2008; 8: 116-123.
16. Lawall H, Diehm C, Pittrow P. Leitlinien zur Diagnostik und Therapie der peripheren arteriellen Verschlusskrankheit. VASA 2009; 38; S75 (Suppl.): 15.
17. Diehm C, et al. Association of low ankle brachial index with high mortality in primary care. Eur Heart J 2006; 27: 1743-1749.
18. Lawall H, Diehm C. S3-Leitlinien zur Diagnostik und Therapie der pAVK. VASA 2009; 38(S75): 32–34.

 © Schattauer 2013

Downloaded from www.die-medizinische-welt.de on 2013-03-06 | ID: 1000491814 | IP: 217.110.19.91
For personal or educational use only. No other uses without permission. All rights reserved.