ORIGINALARBEIT

Die MR-Angiographie im Kontext konkurrierender Verfahren*

Thomas Störk[1], [2], Ragnar Gareis[3], Knut Kröger[4], Thomas J. Vogl[5]
[1] CardioPraxis Staufen, Göppingen
[2] Kardiologie/Angiologie, Universitätsklinik Ulm
[3] Cardiologicum Stuttgart
[4] Helios Klinikum, Krefeld
[5] Radiologie, Universitätsklinikum Frankfurt/Main

PERFUSION 2023; 36: 4 – 9

Zusammenfassung
Die MR-Angiographie (MRA) nimmt in der klinischen Gefäßdiagnostik einen zentralen Platz ein. Weitere technische Entwicklungen werden das Einsatzgebiet der MRA erweitern. Gleichwohl sind die hohen Anschaffungskosten und die Komplexität der Durchführung zu bedenken. So werden vorgeschaltete kleinere Verfahren, aber auch die farbkodierte Duplexsonographie (FKDS), ihren Stellenwert behalten. Gleiches gilt für die CT-Angiographie (CTA), die in einigen Anwendungen bereits zur Erstdiagnostik eingesetzt wird.

Schlüsselwörter: Angiologie, MR-Angiographie, CT-Angiographie, farbkodierte Duplexsonographie

Summary
MR angiography (MRA) is nowadays a critical tool in the diagnosis of vascular diseases. New techniques will continue to increase the value of MRA. However, the high acquisition costs and the complex procedure have to be taken into account. Bedside techniques, especially color-coded duplex sonography (CCD), will therefore remain highly important. And, last but not least, CT angiography (CTA) emphasizes its importance in vascular diagnostics.

Keywords: angiology, MR angiography, CT angiography, color-coded duplex sonography

Die MR-Angiographie (MRA) nutzt magnetische Effekte zur Bildgebung. Sie wird mittlerweile in allen Körperregionen angewandt und profitiert von der fehlenden Strahlenexposition. Mit diesem Verfahren werden dreidimensionale Bilder erzeugt, wobei auch eine Beurteilung des umgebenden Parenchyms möglich ist. Im Wesentlichen kommen 3 verschiedene MRA-Verfahren zur Anwendung (Tab. 1). Die gute Kontrastauflösung sowie die gute räumliche und zeitliche Auflösung machen die MRA neben der Duplexsonographie und der CT-Angiographie (CTA) zu einem festen Bestandteil der Gefäßdiagnostik.

Abgrenzungen zu konkurrierenden bildgebenden Verfahren

Farbkodierte Duplexsonographie (FKDS): Die FKDS ist preiswert, schnell verfügbar und (prinzipiell) gut wiederholbar. Das kann und wird die MRA in nächster Zeit nicht bieten können.

Invasive Angiographie (Angio, DSA): Mit der konventionellen Angiographie als bewährtes Verfahren der Gefäßdiagnostik lassen sich Verdachtsfälle auf pathologische Gefäßveränderungen wie z.B. Stenosen, Angiome oder Aneurysmen zuverlässig und detailliert

* Für die Sektion MR-Angiographie der Deutschen Gesellschaft für Angiologie

 © Verlag PERFUSION GmbH

Verfahren	Prinzip	Darstellung
Time of Flight-MRA (TOF)	Frisch einströmendes Blut weist eine höhere Magnetisierung auf	Frisch einströmendes Blut wird signalreich dargestellt
Phasenkontrast-MRA (PC-MRA)	Darstellung von Phasenunterschieden in aufeinanderfolgenden Bildern	Bewegungen von fließendem Blut, analog zur Duplexsonographie
Kontrastmittelverstärkte MRA (CE-MRA)	Verwendung von T1-verkürzenden Kontrastmitteln, mit deren Hilfe in T1-gewichteten Aufnahmen die Gefäße signalreicher dargestellt werden	Standardverfahren für (fast) alle Anwendungen

Tabelle 1: Verfahren der MR-Angiographie.

abklären. Bei der Durchführung einer Angiographie stehen nach heutigem Stand neben der konventionellen Angiographie auch die Techniken der digitalen Subtraktionsangiographie (DSA) zur Verfügung. Die DSA ist ein invasives Verfahren, das im Vergleich zu den nichtinvasiven Techniken mit einem höheren Risiko behaftet ist, weshalb aktuell vermehrt nichtinvasive Modalitäten zum Einsatz kommen.

CT-Angiographie (CTA): Die CTA ist eine Untersuchungstechnik mit hoher räumlicher, aber begrenzter zeitlicher Auflösung. Auch wenn eine Applikation von i.d.R. Jod-haltigem Kontrastmittel (KM) notwendig ist und eine gewisse Strahlenexposition vorliegt, bietet die CTA die Möglichkeit der gleichzeitigen Erfassung von Verkalkungen des Gefäßes, der Beurteilung der Wandstruktur und der genauen Bestimmung der Lumenweite.

Darstellung hirnversorgender Gefäße

Extrakraniell: Das Verfahren der ersten Wahl ist sicher die FKDS (Abb. 1a–c). Als weitere Verfahren kommen dann die MRA (Abb. 2a, b) und gelegentlich auch die CTA zum Einsatz.

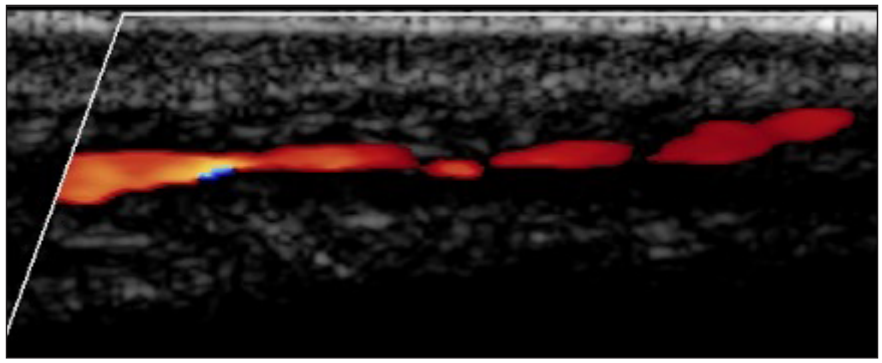

Abb. 1a

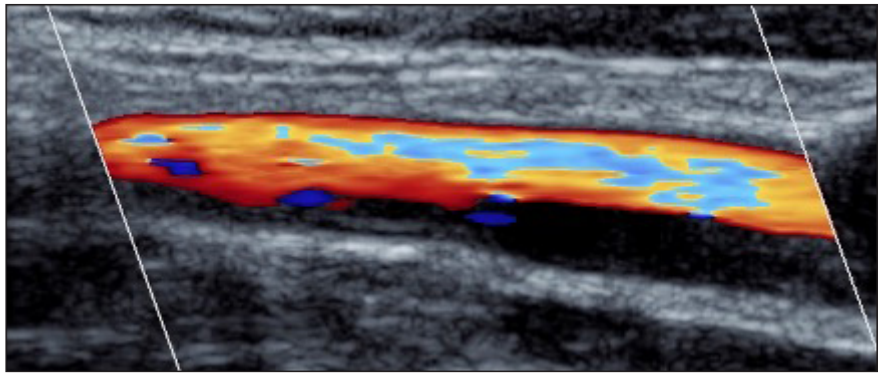

Abb. 1b

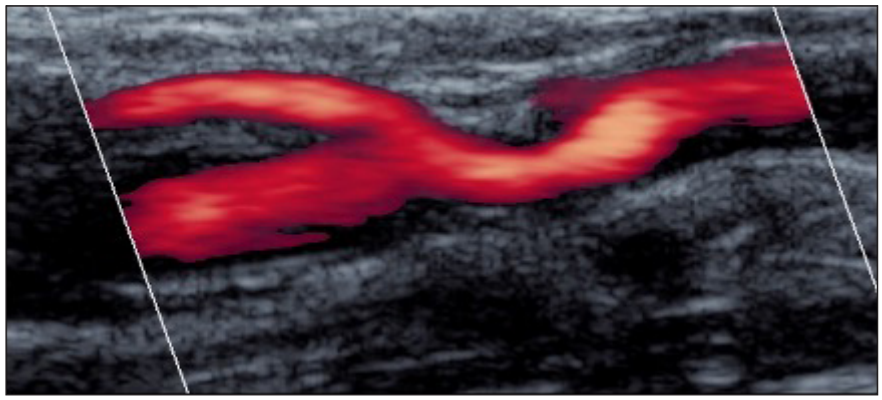

Abb. 1c

Abbildung 1a–c: Darstellung verschiedener hirnversorgender Gefäße mittels farbkodierter Duplexsonographie (FKDS) (a: A. temporalis, b: A. carotis) sowie mittels Power Mode (c: A. carotis) bei Riesenzellarteriitis.

© Verlag PERFUSION GmbH

Intrakraniell: Die intrakranielle Gefäßdarstellung ist ein wichtiges diagnostisches Tool in der Therapieplanung und der Behandlung von Gefäßverschlüssen oder Gefäßmissbildungen (Aneurysmen, Angiome). Aktuell stützt sich die Bewertung von intrakraniellen atherosklerotisch-arteriellen Stenosen auf Luminalmessungen mithilfe von DSA, CTA und MRA. Gelegentlich kommt auch der transkranielle Ultraschall (TCD) zum Einsatz. Hierbei stellt die DSA weiterhin den Goldstandard dar. Die MRA wird aufgrund ihrer geringeren Invasivität jedoch wesentlich häufiger eingesetzt. Dabei ist die Time-of-Flight-MRA (TOF-MRA) die am häufigsten verwendete MRA-Technik (Abb. 3a), insbesondere zum Ausschluss von Aneurysmen. Bei der intrakraniellen Stenosediagnostik mittels MRA kann infolge von Dephasierungsartefakten der Stenosegrad fälschlicherweise zu hoch eingeschätzt werden. Wegen dieser Einschränkungen hat die TOF-MRA als primäre neurovaskuläre Bildgebungsmodalität an Bedeutung verloren. Außerdem ist ihre räumliche Auflösung im Vergleich zu den anderen MRA-Techniken geringer, sodass die CTA bei der Beurteilung kleinerer Arterienabschnitte der TOF-MRA überlegen ist (Abb. 3b).

Zwar ist der Patient bei der CTA ionisierender Strahlung ausgesetzt und muss sich zudem einer intravenösen Kontrastmittelapplikation unterziehen, jedoch definiert die CTA die anatomische Konfiguration und die Beziehung der Pathologie zur Umgebung besser. Verschiedene Studien in der Vergangenheit haben jedoch gezeigt, dass es keinen signifikanten Unterschied hinsichtlich der Genauigkeit der Gefäßdarstellung zwischen CTA und MTA gibt (Literatur beim Verfasser).

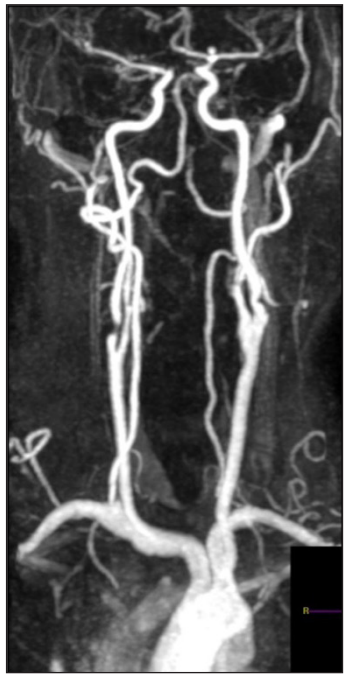

Abb. 2a

Abb. 2b

Abbildung 2a, b: Kontrastverstärkte MR-Angiographie (CE-MRA) der hirnversorgenden Gefäße.
a: Nachweis einer signifikanten ACI-Stenose rechts.
b: Ausschluss einer Dissektion der A. vertebralis bei C2-Fraktur.

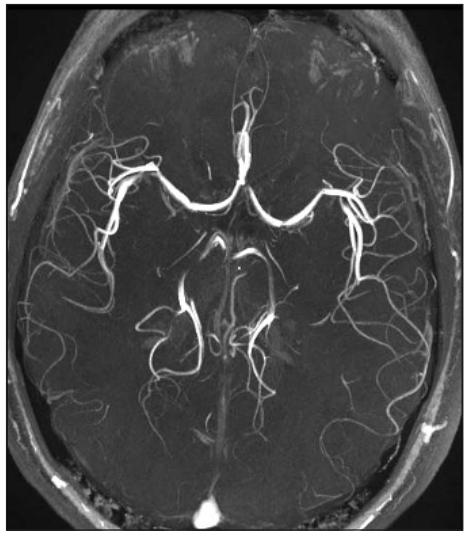

Abb. 3a

Abb. 3b

Abbildung 3a, b: Intrakranielle Gefäßdarstellung.
a: Mittels Time-of-Flight-MRA (TOF-MRA) erhobener Normalbefund (Arterien sind hell dargestellt).
b: In der CT-Angiographie zeigt sich ein Verschluss der A. cerebri media rechts.

© Verlag PERFUSION GmbH

Kardiale Bildgebung

Kardio-CT: Auch im Bereich der kardialen Gefäßdarstellung ist nach wie vor die invasive Koronarangiographie in der Diagnose der koronaren Herzkrankheit der aktuelle Goldstandard. Jedoch hat die koronare CTA aufgrund ihrer hohen zeitlichen und räumlichen Auflösung einen wachsenden Stellenwert bezüglich der Diagnostik einer bestehenden koronaren Herzerkrankung, aber auch hinsichtlich eines sicheren Ausschlusses einer bestehenden revaskularisationsbedürftigen Stenose. Zudem vermeidet die CTA die mit einem invasiven Verfahren verbundenen Risiken und bietet darüber hinaus eine schnellere und möglicherweise kostengünstigere Möglichkeit zur Beurteilung von Patienten mit mittlerem Risiko für eine koronare Herzerkrankung. Die nichtinvasive anatomische Visualisierung mittels koronarer CTA ermöglicht eine direkte Darstellung des Ausmaßes und der Lage von Koronararteriosklerose und Koronarstenosen (Abb. 4).

Des Weiteren bietet die kontrastfreie CTA die Möglichkeit zur Berechnung eines Koronararterienkalk-Scores, wobei es sich um ein flächendeckend verfügbares, konsistentes und reproduzierbares Verfahren zur Bewertung des Risikos schwerer kardiovaskulärer Folgen handelt, das insbesondere bei asymptomatischen Personen für die Planung von Primärpräventionsmaßnahmen angewendet wird. Moderne CT-Untersuchungen (Multi-Detektor CT, MDCT) können mit einer Gesamtdauer von 10 – 15 Minuten bei einer Strahlenbelastung von etwa 1 mSv durchgeführt werden.

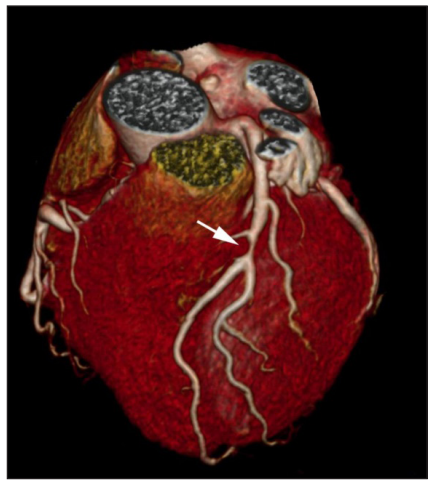

Abbildung 4: Mittels CT-Angiographie des Herzens nachgewiesene Stenose des Ramus interventricularis anterior (Pfeil).

Die CTA kann auch zur Diagnose von Koronaranomalien eingesetzt werden. Wie bei der koronaren Herzkrankheit war die invasive Koronarangiographie bisher auch hier der diagnostische Goldstandard. In den Leitlinien des American College of Cardiology (ACC) und der American Heart Association (AHA) wird die koronare CTA als Klasse-I-Indikation für das Erstscreening erwachsener Patienten mit Verdacht auf angeborene anomale Koronararterien aufgeführt. Im Rahmen der technischen Entwicklung wird die Anwendung der CTA auch für den Bereich der Perfusion und fraktionierten Flussreserve vorbereitet.

MR-Angiographie des Herzens: Die MRA hat im Vergleich zur CTA eine geringere räumliche Auflösung, und auch hier kann es aufgrund der bereits beschriebenen Flussdephasierungsartefakte zu einer falsch-negativen Einschätzung von Stenosen kommen, was die Beurteilbarkeit von Koronarstenosen einschränkt und die CTA als überlegende diagnostische Modalität stehen lässt. Laut Expertenmeinungen, die durch klinische Leitlinien unterstützt werden, wird vom Einsatz der MRA zur Beurteilung von kardialen Stenosen abgeraten. Jedoch zeigt die MRA hinsichtlich der Beurteilung und Diagnostik von Koronaranomalien und Koronaraneurysmen eine hohe Sensitivität und Spezifität. Die MRA ist zudem in Bezug auf die Darstellung und Erfassung von funktionellen Parametern der CTA überlegen. Daher wird die MRA zunehmend zur Beurteilung von stressinduzierten Ischämien und der Myokardvitalität eingesetzt.

Darstellung der Aorta

Farbkodierte Duplexsonographie: Die FKDS steht als Bedside-Verfahren zur Verfügung und ist sicher die Methode der ersten Wahl. Zentral ist sie im präventiven Bereich, im Screening des Bauchaortenaneurysmas und in der Nachsorge nach Operation oder Intervention der Aorta.

MR-Angiographie: Die MRA der Aorta bietet eine hervorragende Übersicht (Abb. 5a) und ist hier der FKDS überlegen. Die fehlende ionisierende Strahlung macht die Methode attraktiv auch gegenüber der CTA.

CT-Angiographie: Die CTA ist in der Regel das bildgebende Verfahren der Wahl, wenn der dringliche Verdacht auf eine akute Aortendissektion besteht (Abb. 5b). Sie ist mit einer Sensitivität und Spezifität von nahezu 100 % sehr genau. Zudem ist sie in den meisten medizinischen Einrichtungen

© Verlag PERFUSION GmbH

leicht zugänglich sowie sicher und schnell durchführbar. Auch bei der Therapieplanung von Stentgrafts in der Aorta (endovascular aortic repair, EVAR) sowie zur Beurteilung des Zugangsweges für einen Aortenklappenersatz – Transkatheter-Aortenklappenimplantation (TAVI) oder chirurgischer Aortenklappenersatz (AKE) – wird sie regelhaft eingesetzt.

Abb. 5a

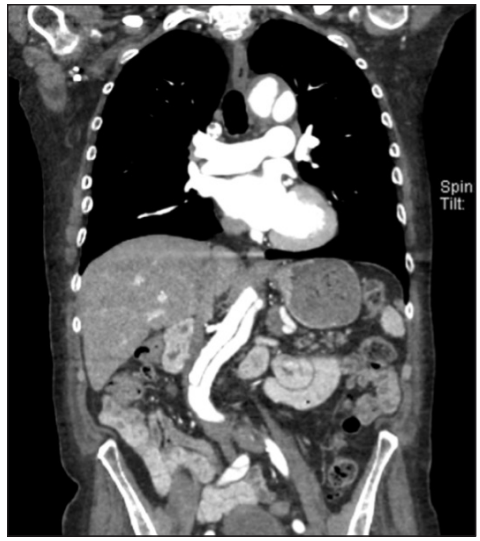

Abb. 5b

Abbildung 5a, b: Darstellung der Aorta.
a: Mit MR-Angiographie erhobene Übersicht.
b: CTA-Darstellung einer langstreckigen Aortendissektion Typ A.

Periphere Gefäßdarstellung (pAVK-Diagnostik)

Kleine Verfahren und Ultraschall: Die gebräuchlichsten Verfahren für die Diagnostik einer peripheren arteriellen Verschlusskrankheit (pAVK) sind weiterhin Klinik, Pulsstatus, Knöchel-Arm-Index (ABI), Oszillographie sowie, nicht zuletzt aufgrund ihrer guten Verfügbarkeit, die farbkodierte Duplexsonographie (FKDS).

MR- und CT-Angiographie: In den letzten Jahren hat sich die nichtinvasive Bildgebung mittels MRA und CTA auch im Bereich der Darstellung der peripheren Arterien zu einer äußerst zuverlässigen Alternative zur DSA entwickelt. Die CTA und MRA sind beides hochpräzise Methoden, die eine genaue, detailgetreue Darstellung der arteriellen Anatomie, der artherosklerotischen Plaques und der Verengung des peripheren Gefäßsystems von der Aorta bis hinunter zu den Füßen ermöglichen (Abb. 6a, b). Mit beiden Verfahren lässt sich eine pAVK nicht nur zuverlässig darstellen, auch der Stenosegrad kann bestimmt werden. Beide Verfahren können zur Behandlung des gesamten Spektrums von Patienten mit vermuteter oder bekannter pAVK eingesetzt werden. Hinsichtlich der diagnostischen Genauigkeit und dem Nachweis sowie der Einstufung einer peripheren Arterienerkrankung ähneln sich die MRA und CTA in Sensitivität und Spezifität, die bei beiden 90 – 100 % betragen. Die am häufigsten verwendete MRA-Methode ist aktuell die kontrastmittelverstärkte MRA, aber auch das nicht kontrastmittelverstärkte Verfahren wird zunehmend eingesetzt, da hierbei kein Kontrastmittel appliziert werden muss.

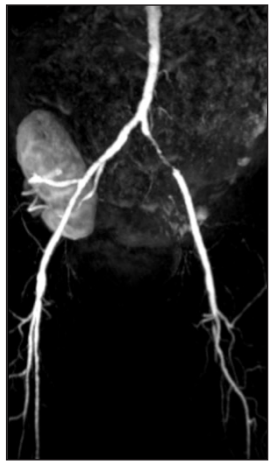

Abb. 6a

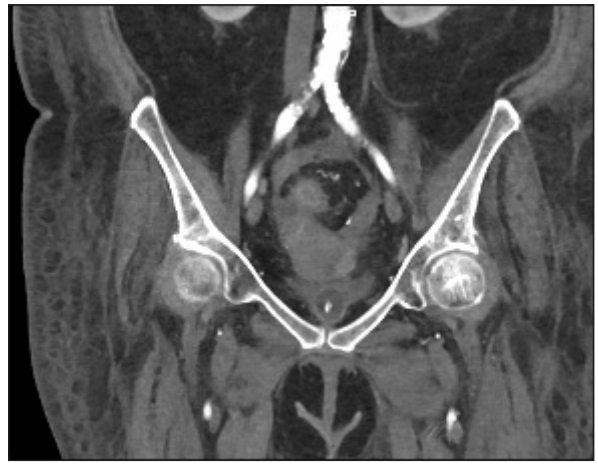

Abb. 6b

Abbildung 6a, b: Darstellung peripherer Arterien.
a: Die MR-Angiographie der distalen Aorta bis zum Femoralbereich zeigt einen Verschluss der A. femoralis superficialis (AFS) links sowie einen iliakalen Stent links.
b: CT-Angiographie der Bifurkation der Aorta abdominalis.

Multidetektor-CTA: Die MDCTA hat aufgrund ihres größeren volu-

 © Verlag PERFUSION GmbH

metrischen Erfassungsbereichs, der schnelleren Aufnahmegeschwindigkeit und der höheren räumlichen Auflösung die vaskuläre Bildgebung überholt und ist aufgrund der isotropen Bildgebung im Submillimeterbereich mit dem Goldstandard der DSA vergleichbar.

Venendarstellung

Klinische Standardverfahren: Die Venendiagnostik beruht apparativ im Wesentlichen auf der Sonographie (farbkodierte Duplexsonographie, Kompressions-Ultraschall), aber auch auf kleineren Verfahren wie z.B. der Licht-Reflexions-Rheographie (LRR).

MR-Angiographie: Die MRA hat intrakraniell einen hohen Stellenwert, insbesondere bei der Sinusvenenthrombose. Außerdem können damit Basilaris-Thrombosen und auch Karotis-Dissektionen hervorragend dargestellt werden. Eine zentrale Rolle spielt die MRA bei der Beurteilung der intrathorakalen Venen, z.B. der Pulmonalvenen vor Pulmonalvenenisolation, aber auch von fehleinmündenden Lungenvenen. In der Peripherie kommt die MRA zum Einsatz, wenn die Ultraschalluntersuchung nicht zielführend ist oder die CTA aufgrund der Strahlenexposition schwierig zu indizieren (Schwangere, Kinder). □

Für die Verfasser:
Prof. Dr. med. Thomas Störk
CardioPraxis Staufen
Friedrichstraße 36
73033 Göppingen
E-Mail:
thomas.stoerk@cardiopraxis-staufen.de

© Verlag PERFUSION GmbH