herzmedizin

Der Fachtitel für kardiovaskuläre Erkrankungen, Prävention und Rehabilitation.

Sonderdruck

aus Ausgabe 06/2017
www.herzmedizin.info

Nichtinvasive Bildgebung

Geschichtliche Entwicklung der kardiologischen Bildgebung

Hermann Eichstädt, Rainer Röttgen, Bernadette Eichstädt, Thomas Störk, Holger Amthauer, Lukas Lehmkuhl, Matthias Gutberlet

CME

BBGK e.V.
Berlin-Brandenburgische Gesellschaft für Herz- und Kreislauferkrankungen e.V.

MEDIENGRUPPE OBERFRANKEN
FACHVERLAGE

Geschichtliche Entwicklung der kardiologischen Bildgebung

Hermann Eichstädt[1], Rainer Röttgen[2], Bernadette Eichstädt[3], Thomas Störk[4], Holger Amthauer[5], Lukas Lehmkuhl[6] und Matthias Gutberlet[7]

1 *Prof. Dr., Geschäftsführung BBGK Berlin, Charité – Campus Virchow-Klinikum*
2 *PD Dr., Radiologiezentrum am Kurfürstendamm Berlin*
3 *M. Sc., Institut für Biologie, Arbeitsbereich Physiologie und Biochemie, FU Berlin*
4 *Prof. Dr., Cardiopraxis Staufen, Göppingen, Uniklinik für Innere Medizin II, Ulm*
5 *Prof. Dr., Klinik für Nuklearmedizin, Charité – Campus Virchow-Klinikum*
6 *PD Dr., Klinik für Radiologie, Herz- und Gefäß-Klinik, Bad Neustadt/Saale*
7 *Prof. Dr., Diagnostische und Interventionelle Radiologie, Herzzentrum Leipzig*

Ursprüngliche Dominanz des Röntgen-Thoraxbildes

Das Röntgenbild stellte für etwa 90 Jahre des vergangenen Jahrhunderts die bedeutsamste Abbildungsmöglichkeit des menschlichen Herzens dar. Nachdem der Physiker Wilhelm Conrad Röntgen am 8. November 1895 in Würzburg entdeckt hatte, dass die damals in jedem Physiklabor vorhandenen Rühmkorff-Induktorien und Lenard´sche beziehungsweise Crookes´sche Röhren (benannt nach ihren Erbauern Philipp Lenard und William Crookes) in der Lage waren, mit der in der Kathodenröhre (Hittorf´sche Vakuumröhre) erzeugten Strahlung eine Fotoplatte zu belichten, und er am 22. Dezember 1895 mit diesem Effekt die Hand seiner Frau abgebildet hatte, ging er damit unverzüglich an die Öffentlichkeit.

Röntgen erstellte eine kurze Niederschrift, die er am 28.12.1895 an eine Reihe bedeutender Wissenschaftler schickte und gleichzeitig zur Publikation als „Sitzungsbericht der physikalisch-medizinischen Gesellschaft (Societas physico-medica, Würzburg) unter dem Titel „Ueber eine neue Art von Strahlen – Vorläufige Mittheilung" (Nr. 9, Jg. 1895, S. 132, Eingang am 28.12.1895) einreichte. Einige der von Röntgen angeschriebenen Fachdisziplinen hielten im Januar 1896 ihre Tagungen in Berlin ab, so die Deutsche Physikalische Gesellschaft am 4. Januar, und der Berliner Verein für Innere Medizin am 6. Januar 1896, wo der Neurologe Moritz Jastrowitz seinen Vortrag hielt: „Die Röntgen´schen Experimente mit Kathodenstrahlen und ihre diagnostische Verwertung" (Schadewaldt, 1975; Wicke, 1985; Riechmann, 2004). Aufgrund dieses Vortrags berichteten Tageszeitungen schon zwei Wochen vor Röntgens eigenem Vortrag über die Entdeckung, und die Berliner klinische Wochenschrift publizierte am 13. Januar 1896 den Vortrag von Jastrowitz. Röntgen berichtete der Physikalisch-medizinischen Gesellschaft Würzburg über seine Entdeckung erst mit einem Vortrag am 23. Januar 1896 in einer hierzu einberufenen Sondersitzung. Nur wenige Tage nach der Veröffentlichung gingen in Europa und USA, sowie drei Monate später auch in Japan, ähnliche Apparaturen in Betrieb. Die einfachen Ionenröhren mit einem Funkeninduktor, der aus einem Transformator und einem Stromunterbrecher bestand, der den Gleichstrom aus der Batterie in Wechselstrom wandelte, wurde in tausenden von Krankenhäusern in aller Welt aufgebaut. Die ganze Apparatur passte bequem auf einen Tisch und die Kliniken richteten für dieses erste bildgebende Verfahren ein eigenes „Röntgenkabinett" ein. Vom Scheitel bis zur Sohle wurde der menschliche Körper in den folgenden Wochen vollständig abgebildet und lieferte niemals zuvor wahrgenommene anatomische Einblicke. Im gleichen Jahr erschienen bereits 50 Röntgenlehrbücher und mehr als 1.100 wissenschaftliche Publikationen zu röntgenologi-

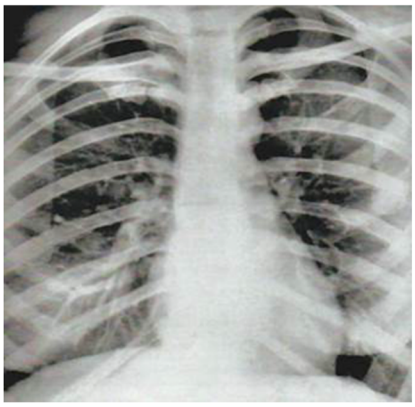

Abb. 1: Die Röntgen-Throraxaufnahme zeigte nach den ersten Entwicklungsjahrzehnten bereits eine enorme Abbildungsqualität und Detailgenauigkeit (Zdansky, 1939)

Acknowledgement: Herrn Prof. Dr. Dr. h.c. Roland Felix, unserem großen Förderer der Bildgebung und Ehrenmitglied der BBGK zu seinem kommenden 80. Geburtstag gewidmet.

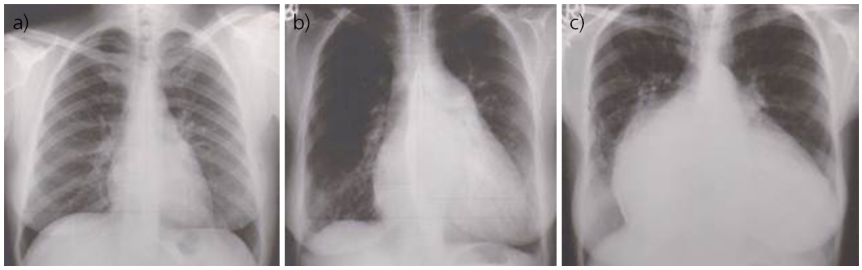

Abb. 2: Eigene Mitralstenosepatientinnen, Herzchirurgische Universitätsklinik Düsseldorf, 1972:
a) 41-jährige Patientin mit rein „valvulärem Typ" der Mitralstenose (n. Roskamm), HTQ 0,46. b) 44-jährige Patientin mit „pulmonalem Typ" der Mitralstenose, HTQ 0,65 c) 24-jährige Patientin mit „myokardialem Typ" der Mitralstenose, monströse Vorhofvergrößerung und Ganzherzvergrößerung, HTQ 0,86, autoptisches Herzgewicht 1220 Gramm

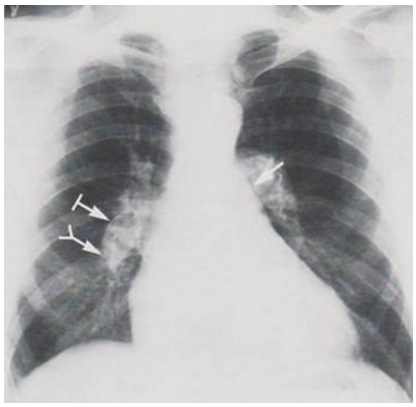

Abb. 3: Pat. mit pulmonalarterieller Hypertonie. Der einfache Pfeil zeigt am linken Hilus das angehobene Dach des Truncus pulmonalis, der quergestrichene Pfeil die große Dilatation der zentralen Lungenarterien, und der geschweifte Pfeil den Kalibersprung von den zentralen zu den peripheren Arterien. Die Lungenperipherie zeigt eine erhebliche Gefäßrarefizierung beidseits (Felix, 1977)

schen Aufnahmen der Extremitäten-, Thorax- und Bauchorgane. Der Kölner Internist Prof. Dr. Friedrich Moritz lieferte schon im Jahr 1900 durch die Entwicklung der Orthodiagraphie ein exaktes Bestimmungsverfahren der Herzgröße (Moritz, 1900).

Große Bedeutung für die frühe Bildgebung in der Kardiologie erlangte das Lehrbuch „Die röntgenologische Diagnostik der Erkrankungen der Brusteingeweide" von Guido Holzknecht aus Wien im Jahr 1901 (Holzknecht´scher [Retrokardial-] Raum), der damals ein erst 29-jähriger Assistenzarzt der Medizinischen Universitätsklinik war. Er stellte 1902 bereits ein Radiometer vor (Kauffmann, 1996). Drei Jahre später habilitierte er sich als Internist auf diesem ersten bildgebenden Gebiet der Röntgenologie. Hans Dietlen stellte in Homburg/Saar Untersuchungen zu Größen- und Formveränderungen des Herzens bei Atmungs- und Lageveränderungen an (Dietlen, 1907). Eine überragende Bedeutung für die kardiale Bildgebung mit einer umfangreichen Sammlung besonderer Herzaufnahmen erlangte der „Grundriß und Atlas der Röntgendiagnostik der Inneren Medizin" von dem damals auch erst 28-jährigen Franz Maximilian Groedel aus Frankfurt/Main im Jahre 1909, das in den folgenden fünfzehn Jahren in vier Auflagen erschien. Groedel war intensiv an der Herzdiagnostik interessiert und forschte auch an der damals noch jungen Elektrokardiographie (erstmals vorgestellt 1887 durch den englischen Physiologen A. D. Waller, dessen Vater A. V. Waller bereits wichtige Experimente zur Vorhofwandspannung und zur Pulswellenregistrierung geliefert hatte). Groedel entwickelte schon 1909 einen Röntgenkinematographen mit Fallkassetten, der in 4 Sekunden 24 Bilder des Herzens aufnehmen konnte. 1911 wurde dann die Röntgenkymographie von Sabat, Gött und Rosenthal vorgestellt (Kauffmann, 1996). Die Röntgendurchleuchtung (Schirmbild) wurde neben dem Röntgenthoraxbild zur kardialen Standardbildgebung und gehörte bis in die 1980er Jahre (mit Bildverstärker) nicht nur zur stationären Betreuung, sondern auch zur ambulanten kardiologischen Kontrolluntersuchung. Groedel war im Juni 1927 mit Bruno Kisch u. a. Mitbegründer der „Deutschen Gesellschaft für Kreislaufforschung" und wurde zu einem der ersten fünf Ehrenmitglieder der Gesellschaft. Zudem gründete er 1931 in Bad Nauheim das William-G.-Kerckhoff-Herzforschungsinstitut, dessen externer Direktor er auch nach seiner Emigration 1933 nach New York blieb. Mit dem 1936 ebenfalls nach New York emigrierten Physiologen Bruno Kisch gründete er dort 1949 das American College of Cardiology. So stellte die frühe Geschichte der Röntgenologie auch die Geschichte der ersten Bildgebung der einzelnen Organbereiche dar und beschleunigte die Herausbildung von Teilgebieten. Sehr viele Internisten wurden zu Röntgenologen (der Begriff Radiologe entstand erst Jahrzehnte später) und je nach Organspezialisierung eben zu Kardiologen, wie Franz Maximilian Groedel aus Frankfurt, später Erich Zdansky aus Wien, oder Herbert Reindell aus Freiburg. Nach dem zweiten Weltkrieg trieben die großen radiologischen Kliniken die Herzdiagnostik stark voran, dort war für lange Zeit auch die groß aufgekommene Angiographie angesiedelt, beispielhaft seien Lothar Diethelm, Mainz, Heinz Vieten, Düsseldorf, und besonders Peter Thurn in Bonn mit seinen Schülern, wie Manfred Thelen, Roland Felix uva. genannt.

Das digitale Röntgen eroberte seit Mitte der 80er Jahre die gesamte radiologische, und somit auch die

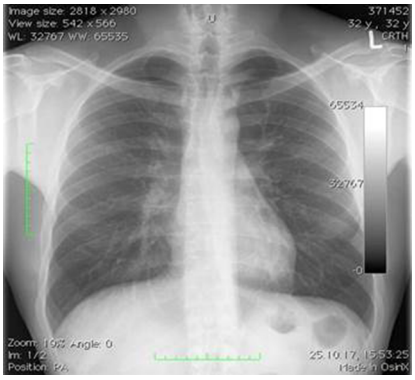

Abb. 4: Heutige digitale Thoraxaufnahme mit hoher Auflösung (Röttgen, 2017)

Röntgen-Thoraxdiagnostik. Gleichzeitig wurden die Aufbauten mit Radiologieinformationssystemen (RIS) und digitalen Bildarchivierungssystemen (PACS) immer komplexer. Die Aufnahmen konnten seitdem im DICOM-Format gespeichert und versendet werden. Im Gegensatz zum klassischen Röntgenfilm konnten digitale Aufnahmen nun durch Kantenschärfung oder Aufhellung, Artefaktkorrektur, Aufhärtung, und Rauschunterdrückung nachbearbeitet werden. Moderne DR-Konsolen analysieren das Schwärzungshistogramm der Aufnahme und korrigieren ggf. die Empfindlichkeit und Steigung der Dichtekurve selbstständig. Trotz aller technischer Fortschritte mit brillanter Abbildungsqualität und hervorragender Auflösung spielt das Röntgen-Thoraxbild in der kardiologischen Routinediagnostik durch die ubiquitäre Verbreitung der Echokardiographie nur noch eine geringe Rolle.

Einführung der Ultraschalltechniken in die klinische Medizin

Mitte der 70er Jahre wurden in einigen großen kardiologischen Kliniken die ersten Ultraschallgeräte aufgestellt. Die Entwicklung der Methode hatte jedoch schon eine lange Wegstrecke hinter sich gebracht. Nach theoretischen Versuchen im 19. Jahrhundert und ersten militärischen Experimenten im ersten Weltkrieg war der Neurologe K. Th. Dussik aus Wien 1942 der erste, der Ultraschall in der Medizin einsetzte. Er publizierte seine Methode der Hyperphonographie zur Beurteilung der Hirnventrikel. G. Ludwig aus Pennsylvania stellte 1949 das erste Impulsechoverfahren vor. Er berichtete z. B. über eine Darstellungssicherheit von Gallensteinen um 85 Prozent. Ihm gelang die exakte Messung der Ultraschallgeschwindigkeiten in verschiedenen Weichteilgeweben (in Feigenbaum, 1978). 1950 publizierte der Erlanger Physiologe Wolf-Dieter Keidel seine Ultraschallanwendung zur Registrierung der Volumenänderungen des Herzens am Menschen (Keidel, 1950). D. Howry und J. Holmes aus Denver stellten 1952 ihre Methode des zweidimensionalen Compound Scanning vor, indem sie einen Ultraschallscanner im Halbkreis um ihren in einem Wasserbad auf einem modifizierten Zahnarztstuhl sitzenden Patienten rotieren ließen. Inge Edler, Direktor des kardiovaskulären Labors am Universitätskrankenhaus im schwedischen Lund, und der Physiker Carl Hellmuth Hertz führten mit einem damals auf dem Markt befindlichen Materialtestungsgerät „Ultrasonoskop" (Siemens & Halske) 1953 die ersten Herzuntersuchungen durch und konnten die Hinterwand des linken Ventrikels und wahrscheinlich das vordere Mitralsegel darstellen (Edler, 1954). Gemeinsam mit Siemens entwickelten sie das Gerät weiter. 1956 wurde das erste Echtzeitgerät, der sogenannte „schnelle B-Scan" in den Siemenswerken in Erlangen vorgestellt. Das „Vidoson" war ein mechanischer Parallelscanner, mit dem ein 14 cm großer Körperausschnitt in Echtzeit mit 16 Bildern/Sekunde untersucht werden konnte. Sven Effert, der damals als Assistenzarzt in Düsseldorf tätig war, nahm sich dieser Methode an und lieferte 1957 die erste deutsche Arbeit zur Ultraschalldiagnostik des Herzens (Effert, 1957). Zwei Jahre später konnte er erstmals einen Vorhoftumor mit Ultraschall darstellen und wurde im gleichen Jahr zu dieser Thematik habilitiert („Der derzeitige Stand der Ultraschallkardiographie"). Aus der damals hierzulande nicht gut beachteten japanischen Literatur geht hervor, dass man in Japan bereits seit 1953 mit der Ultraschalldopplermethode zur kardialen Funktionsdiagnostik arbeitete (Satomura, 1957), und auch schon sehr frühzeitig mit der zweidimensionalen Echokardiographie (Nagayama, 1962). Zunächst jedoch fand die sehr schlechte, schemenhafte Bildqualität der Ultraschalluntersuchungen gegenüber der schon hervorragenden Bildgebung mit Röntgenthorax, Kymographie und der damals neuen Bildverstärkerdurchleuchtung in Kombination mit der Feinstfocusröhre (Fleischner, 1957; Gay, 1959) keine klinische Aufmerksamkeit. Die Röntgenmethoden stellten jedoch nur die äußeren Herzkonturen dar und die seit etwa 15 Jahren angewandte *intra*kardiale Diagnostik mit Herzkatheter und Angiographie (Castellanos, 1937; Cournand, 1941; Löffler, 1943; Radner, 1945) war noch stark risikobehaftet. Es bestand also durchaus Bedarf an einer gefahrlosen, nichtinvasiven Methode zur Darstellung des Herzinneren. Nach einigen Jahren weiterer Geräteentwicklungen publizierte Harvey Feigenbaum in Indianapolis die Darstellung eines Perikardergusses an der Herzhinterwand (Feigenbaum, 1965), was das weitere Forschungsinteresse an der Methode neu entfachte.

Siemens entwickelte nun mit dem Vidoson 635 das erste Echtzeit-Ultraschallgerät; es wurde ab 1965 gebaut und kam ab 1967 vorwiegend zur Abdomensonographie und in der Gynäkologie in den klinischen Einsatz. Kardiologisch erfolgten mit der vorhandenen Technik zu-

nächst Untersuchungen weiterer Herzfehler (Winsberg, 1970), Herzmuskelerkrankungen (Popp, 1969), und zur Ventrikelfunktion (Feigenbaum, 1972). Mit dem Farbduplex-Verfahren konnte erstmals die Strömungsrichtung in unterschiedlichen Farben dargestellt und die Strömungsgeschwindigkeit helligkeitsmoduliert werden (Baker und Strandness 1974). Siemens stellte 1976 das erste Ultraschallgerät exklusiv für die Echokardiographie, das System Echopan KS vor, das Echokardiogramme im A- und im M-Mode erstellen konnte, das zunächst nur an eine Handvoll der größten Zentren in Deutschland ausgeliefert wurde. Wir hatten damals am Herzzentrum Bad Krozingen auch bereits ein Smith Kline Echoline-System mit Honeywell 1856-UV-Drucker zur Verfügung. Schallköpfe gab es nur mit 3,5 MHz, als Modus nur M-mode, obwohl mit 2-D seit etwa 1975 experimentiert wurde. In der zweiten Hälfte der 70er Jahre etablierte sich dann zunächst die M-mode-Echokardiographie an größeren Kliniken als Routinemethode der nichtinvasiven kardiologischen Diagnostik. 1979 wurde das Echopan KS um einen Sektorscanner mit neuartigem Schallkopf erweitert. Damit präsentierte Siemens sein erstes Ultraschallgerät, das im sogenannten B-Mode zweidimensionale Bilder des Herzens in Echtzeit darstellen konnte. Mit der Weiterentwicklung der Gastroskopie vollzog sich auch der rasche Fortschritt der transoesophagealen Echokardiographie. Anfang der 1980er Jahre kam die Produktserie Sonoline auf den Markt: Das Sonoline CD war ein mikroprozessgesteuerter Echokardiograph, der die Konturen und Strukturen von Herzkammern, Herzklappen und Herzwandungen mit hoher Detailschärfe darstellte und Bewegungen unverfälscht wiedergab. Der erste Siemens-Echokardiograph mit

Abb. 5: Der Autor im Echolabor des Herzzentrums Bad Krozingen 1976 mit zwei damaligen Echoaufbauten

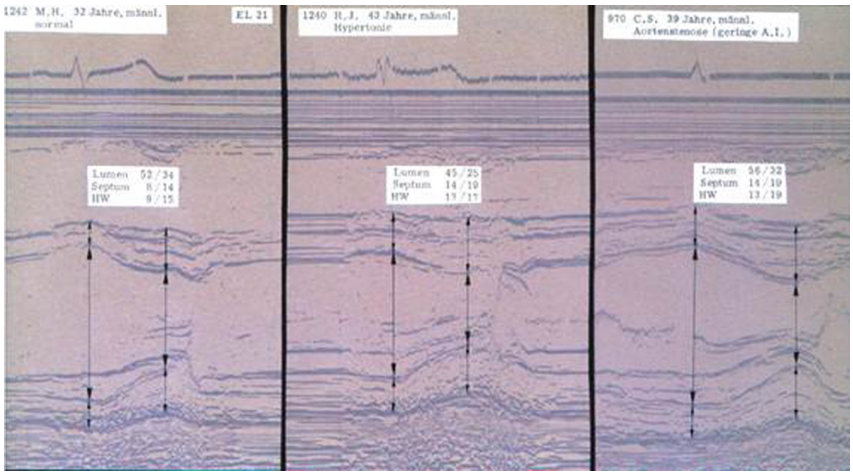

Abb. 6: Hypertrophiestudie mittels M-mode-Echokardiographie (Eichstädt, 1977)

Farb-Doppler, der Sonoline CF, wurde 1988 vorgestellt. Nur drei Jahre später folgte das System Sonoline SI-1200 mit einer speziellen Color-Flow-Darstellung, welche die Strömungsverhältnisse in den Herzkammern zur Kontrolle der Herzklappen und des Herzmuskels darstellen konnte. Die Entwicklung leistungsstarker multiplaner Sonden verhalf auch der TEE Anfang der 90er Jahre endgültig zur weiten Verbreitung.

Etwa im Jahr 2000 verfügten wir über Acuson-Geräte. Das Acuson Sequoia C256 ermöglichte mit der Coherent Image Formation-Technologie die sehr genaue Rekonstruktion von komplexen Anatomien, um Volumen besser und exakter messen zu können. Weitere Innovationen in der Echokardiographie wie der Einsatz von Kontrastmitteln, die Miniaturisierung von Schallköpfen und Ultraschallkathetern sowie die 3D-Bilddarstellung folgten. Bereits ab Anfang 2000 beschäftigten sich Studien mit den Möglichkeiten der virtuellen 4D-Darstellung von Herzbewegungen. Parallel dazu wurden neue Technologien und Softwarelösungen entwickelt, welche die Qualität der echokardiographischen Informationen weiter verbesserten.

Neue Echosysteme können 3D-Aufnahmen des Herzens während nur einer Herzaktion erstellen. Neben der Echokardiographie hatte sich auch die seit vielen Jahrzehnten zur Verfügung stehende Isotopendiagnostik weiterentwickelt und wurde insbesondere zur Messung der Perfusionsverteilung und auch des Stoffwechsels eingesetzt.

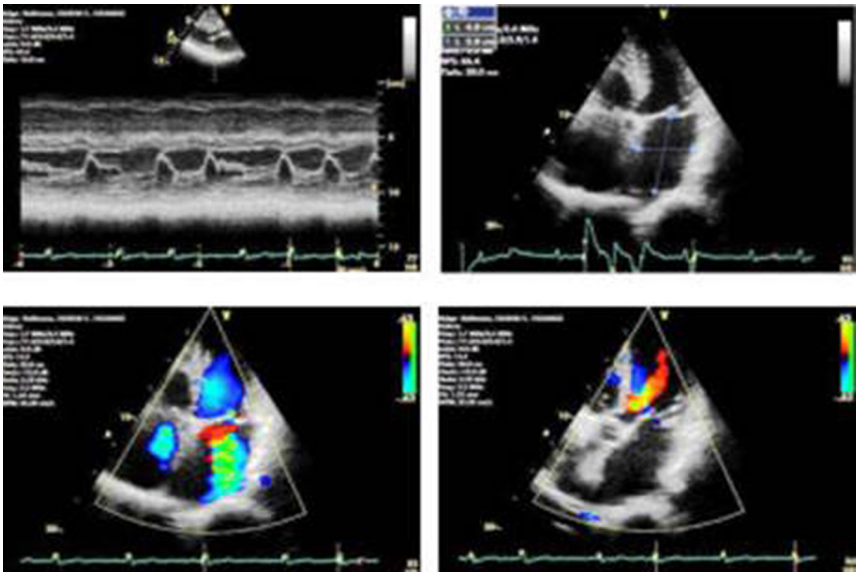

Abb. 7: Heute übliches Echoprotokoll, Unsere Patientin H.H. mit leichtgradiger Aorteninsuffizienz und höhergradiger Mitralinsuffizienz. Darstellung von M-mode, 2-D-, PW-, CW- und Farbdoppler-Echokardiographie

Nuklearkardiologie mit neuen Aspekten der Diagnostik

Schon kurz nach der Entdeckung der neuen Strahlen Röntgens fand der französische Physiker Antoine Henri Becquerel am 1. März 1896 bei dem Versuch, die gerade gefundene Röntgenstrahlung durch Fluoreszenz zu erklären, heraus, dass fluoreszierendes Uransalz fotografische Platten schwärzen kann. Bei der Überprüfung der Untersuchungen von Becquerel wiederum konnte das Ehepaar Marie und Pierre Curie die Strahlung als Atomeigenschaft des Urans nachweisen. Sie entdeckten das noch erheblich stärker strahlende Polonium und Radium und konnten deren Halbwertszeiten bestimmen. Gemeinsam mit Becquerel erhielten sie 1903 den Nobelpreis für Physik, zwei Jahre nach Röntgen. Schon kurz darauf begannen erste Untersuchungen zu Möglichkeiten des Einsatzes von Radioisotopen in der medizinischen Diagnostik und auch Therapie.

Der Beginn der Herz- und Kreislaufdiagnostik mit radioaktiven Elementen kann im Jahr 1927 angesetzt werden, als erstmals radioaktive Gase zum Studium der Lungenzirkulation bei Herzpatienten angewendet wurden (Blumgart, 1927). In den Folgejahren konzentrierte sich die Isotopenforschung jedoch nur wenig auf medizinische Diagnostik. George E. Burch aus New Orleans erhielt dann 1947 den ersten Preis der American Medical Association, der für die Erforschung des Elektrolytstoffwechsels mittels Radioisotopen vergeben wurde. 1955 untersuchte er die Abbildungsmöglichkeiten für das Myokard, indem er bei einer Gruppe von Patienten mit chronischer Herzinsuffizienz Rubidium-86 als Kaliumanalogon verwendete (Burch, 1955). Die Idee, mit kaliumähnlichen radioaktiven Substanzen von der Tracerverteilung approximativ auf die regionale Organdurchblutung zu schließen, lag auch den tierexperimentellen Arbeiten von Sapirstein zugrunde, der 1956 das hochenergetische Kalium-42 verwendete (Sapirstein, 1956). Wenige Jahre später stand der Arbeitsgruppe von Carr das günstigere Isotop Kalium-43 zur Verfügung, so dass 1962 in Tierversuchen gezeigt werden konnte, dass radioaktives Kalium und die kaliumanalogen Isotope Caesium-131 und Rubidium-86 nur von vitalem Myokard aufgenommen werden, wogegen nach einer Koronarligatur eine auffällig niedrigere Radioaktivitätskonzentration im poststenotischen Myokardareal nachweisbar war (Carr, 1962). Die hohe Strahlenbelastung durch Photoenergie und lange Halbwertszeit der Isotope ließ die meisten Kaliumanaloga für die Darstellung des menschlichen Herzmuskels aber leider als ungeeignet erscheinen. Auch waren geeignete Abbildungssysteme noch nicht vorhanden, so dass eine klinische Nutzung und weitere Verbreitung, ähnlich wie bei der Entwicklung der Koronarangiographie noch auf sich warten ließen. Anger beschrieb 1965 ein Abbildungsprinzip, nach dem heutzutage die Mehrzahl der Gamma-Kameras arbeitet (Anger, 1965). Hierzu wurden 4 apparative Funktionseinheiten verknüpft: Der Kollimator zur geometrischen Abbildung, der Detektorkristall zum Nachweis und zur Lokalisation der Gamma-Quanten, elektronische Stufen zur Energiediskriminierung der nachgewiesenen Gamma-Quanten und schließlich elektronische und optische Geräte zur Bilderzeugung und Registrierung. So waren auch technisch die Voraussetzungen für die Arbeiten Endos gegeben, der 1970 erstmals die intrakoronare Injektion radioaktiv markierter Partikeln (131-Jod) am Menschen beschrieb (Endo, 1970), nachdem Quinn hierzu schon 1966 Tierexperimente durchgeführt hatte (Quinn, 1966). Mit dieser direkten Injektionstechnik wurde praktisch die gesamte Radioaktivität im Myokard lokalisiert. Hintergrund- und Streustrahlung aus anderen Organen waren damit ausgeschaltet, weshalb man eine hohe Abbildungsqualität erzielen konnte. Eine erste klinische Studie von Ashburn zeigte 1971, dass die relative myo-

Abb. 8: Nuklearmedizinische Abbildungssysteme. a) Rectlinear-Scanner um 1970 (aus Makino, 2009). b) Eigene Untersuchungen an unserem Seven-Pinhole-Kollimator 1983. c) Aktuelle Siemens-Zweikopf-Kamera Charité Campus Virchow-Klinikum (Amthauer, 2017)

kardiale Blutflußverteilung mit dieser Technik exakt darzustellen war (Ashburn, 1971). Spätere Arbeiten von Jansen (1973), Felix (1975) und auch Hamilton (1975) bestätigten die Ergebnisse. Parallel mit dieser Suche nach technisch optimalen Abbildungsmöglichkeiten und klinisch idealen Applikationsformen verlief auch die Entwicklung besser praktikablerer Tracersubstanzen. Eine wesentliche Wende schien sich hier abzuzeichnen, als Kawana 1970 das in biologischen Systemen sehr ähnliche Verhalten von Thallium-199-Ionen und Kaliumionen beschrieb (Kawana, 1970). 1972 gelang dann Belgrave und Lebowitz die Herstellung von Thallium-201, worüber sie Anfang 1973 berichteten (Lebowitz, 1973). 1974 und 1975 wurde aus dieser Gruppe auch erstmals über den medizinischen Gebrauch dieses Isotops Mitteilung gemacht (Lebowitz, 1975). Zwischen 1974 und 1976 wurden einige erste klinische Studien zur diagnostischen Wertigkeit des Thallium-201 durchgeführt (Strauss 1975; Ritchie 1975; Wackers, 1975 u. a.). Im deutschen Sprachraum berichteten Hör (1974) und Felix (1975) über erste klinische Ergebnisse mit diesem Radionuklid. In der Folgezeit wurde das Isotop auch weiträumig besser verfügbar, so dass in der zweiten Hälfte der 70er Jahre international an einer Reihe von Instituten Untersuchungen zur Brauchbarkeit von Thallium in der Koronardiagnostik durchgeführt werden konnten. Die Anwendung beschränkte sich auf die Darstellung von Myokardnarben (Bailey, 1976; Parkey, 1976; Pohost, 1976; Hör, 1977 u. a.), auf den Nachweis belastungsinduzierter flüchtiger Myokardischämien (Felix, 1976; Bailey, 1977; Botvinick, 1978; Eichstädt, 1978; Sauer, 1979 u. a.) sowie auf die Diagnostik des frischen Myokardinfarkts (Dicola 1977; Wackers, 1977; Berger, 1978; u. a.). Die für lange Zeit sehr erfolgreiche Thallium-Myokardszintigraphie wurde in den vergangenen Jahren wegen der günstigeren Strahlungseigenschaften ganz durch die Technetium-Verbindungen ^{99m}Tc-Tetrofosmin oder häufiger durch ^{99m}Tc-Sestamibi (sesta = 6) ersetzt. Der Komplex enthält sechs Moleküle 2-Methoxy-isobutyl-isonitril (MIBI) als Liganden um das Tc-Zentralatom (zu den Einzelheiten der Durchführung siehe Arbeit „Nuklearkardiologie“ in diesem Heft). Auch die Hardware hat sich stark verändert. In den 70er Jahren wurde der frühere Isotopenscanner durch die schon 1957 entwickelte Gammakamera zunehmend ersetzt (Anger, 1957) Zunächst war der Kamerakopf mit Parallelloch-Kollimator noch auf einem Stativ montiert und musste zu einzelnen Aufnahmen in Standardprojektionen analog der Koronarangiographie gedreht werden.

R. Vogel konstruierte 1978 einen Seven-Pinhole-Kollimator, mit dem bei stillstehendem Kamerakopf das Herz gleichzeitig in 7 unterschiedlichen Schichttiefen aufgenommen werden konnte und somit ein tomographisches Zerschneiden des Organs erfolgte (Vogel, 1978), wir durften ab 1980 mit diesem Kollimator Untersuchungen als Emissions-Computer-Tomographie (ECT) durchführen. Um die Aufnahme von Einzel-Photonen zu verdeutlichen, wurde die Isotopen-Tomographie bald schon SPECT genannt (Single Photon Emision Computed Tomography). Die Anfang der 80er Jahre in die klinische Diagnostik eingeführten Rotationskameras bewegten zunächst einen, später zwei kippbare Köpfe auf einer Ringgantry automatisch um den Körper. Sie sind heute mit HD (High-Definition)-Detektortechnologie, automatischer Schwächungskorrektur und auch Funktionen zur Beschleunigung des klinischen Workflows bei Akquisition, Verarbeitung und Überprüfung ausgestattet, so dass die Untersuchungsdauer heute erheblich verkürzt werden konnte. Während die Röntgenaufnahme ein Summationsbild der Außenkonturen des Herzens darstellt, zeigt die Echokardiographie die Schallreflexionen der im Herzen liegenden Gewebe. Demgegenüber zeigt die Szintigraphie das mit dem Blut transportierte Radioisotop, also als einzige nicht-invasive Methode die Blutflussverteilung innerhalb der Muskulatur. Da aber die morphologischen Schnittbildverfahren (Echo, MR) über die Darstellung abgeschwächter Kontraktionsamplitu-

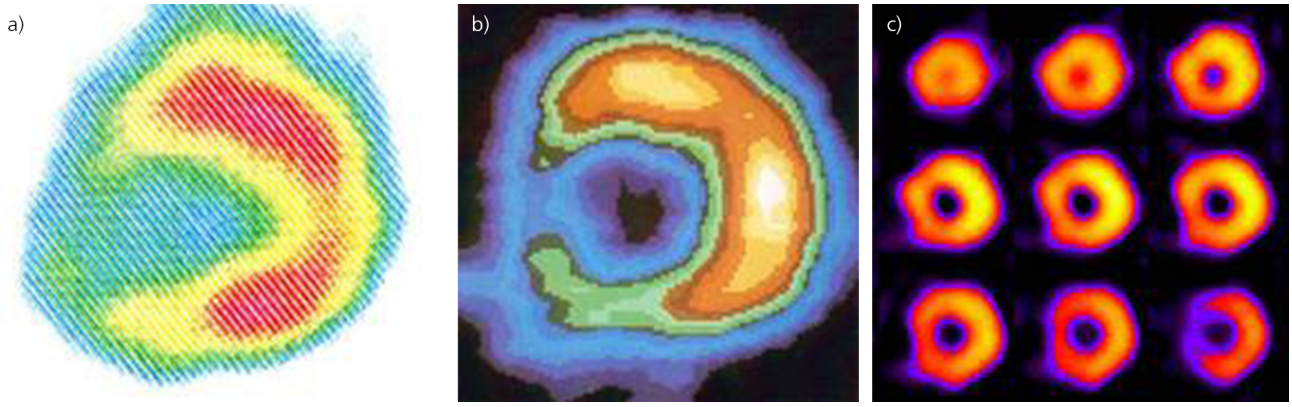

Abb. 9: Myokardszintigraphie bei septaler Ischämie. a) mit Parallellochkollimator 1975. b) mit 7-Pinhole-Kollimator 1984. c) heutige SPECT-Untersuchung (eigene Aufnahmen)

den indirekt auch auf eine Minderdurchblutung schließen lassen, haben sie die Myokardszintigraphie stark an den Rand gedrängt, im Durchschnitt der letzten Jahre wurden hierzulande etwa 250.000 Herzszintigraphien p. a. durchgeführt, demgegenüber aber ca. 10 Mio. Echokardiographien.

Computertomographie des Herzens

Der südafrikanische Strahlenphysiker Allen M. Cormack veröffentlichte 1964 eine Methode zur Berechnung der Dichte einzelner Punkte in einem Volumen, indem er die Röntgenröhre kreisförmig um sein Objekt rotieren ließ und alle 7.5 Grad ein Bild anfertigte. Das Vorhaben sollte zur Verbesserung der Bestrahlungsplanung dienen. Nach diesem Grundprinzip der kreisenden Röhre entwickelte der englische Ingenieur Godfrey N. Hounsfield 1968 den ersten Prototypen eines mit Röntgenstrahlung arbeitenden Experimental-Scanners. Damit wurden anatomische Präparate vermessen. Diese Messungen dauerten bis zu 9 Stunden, die Bildrekonstruktion 2 ½ Stunden. Auf den Bildern der anatomischen Präparate war an Hirnschnitten bereits eine Unterscheidung zwischen grauer und weißer Hirnsubstanz möglich. 1971 entwickelte Godfrey N. Hounsfield aus den ersten Experimentalmaschinen den ersten Computertomographen (CT) bei dem britischen Hersteller für elektronische Bauelemente und Schallplatten EMI. Die erste Gerätegeneration des Kopf-Scanners EMI Mark I hatte nur einen einzelnen Detektor, welcher genau gegenüber der Strahlenquelle lag und mit dieser erstmals in der Patientenanwendung um den Kopf rotierte. Die Akquisition einer einzelnen Schicht dauerte mehr als 5 Minuten. Das erste Gerät wurde im Atkinson Morley´s Hospital in London aufgestellt. 1973 konnten inzwischen Weichteilgewebe, welche sich in ihrer Dichte nur geringfügig unterscheiden (wie die graue und weiße Hirnsubstanz), differenziert werden. Hirntumoren, Atrophien und Infarkte ließen sich unterscheiden. Der Neuroradiologe James Ambrose veröffentlichte die ersten klinischen Ergebnisse. Zur Akquisition von vier 13 mm dicken Schichten wurden noch etwa 25 Minuten benötigt. Die Darstellungen waren aber bereits so überzeugend, dass noch 1973 der erste Kopfscanner der USA in der Mayo-Klinik in Rochester aufgestellt wurde. Nach der Firma EMI baute dann im Jahr 1974 auch die Fa. Siemens ihren ersten Kopfscanner SIRETOM. Bei einer Bildmatrix von 80^2 x 320^2 Bildpunkten wurden für die Akquisition einer Schädelschicht immer noch 10 Minuten benötigt. In der zweiten CT-Generation wurden 1974 im EMI 5000-Scanner immerhin schon bis zu 52 hintereinander liegende Detektoren verwendet. Die räumliche Auflösung nahm damals von 80 auf bis zu 320 Bildpunkte zu. Die Aufnahmezeit konnte gleichzeitig auf 18 Sekunden pro Schicht gesenkt werden. Ebenfalls noch 1974 wurde der erste Ganzkörperscanner, der ACTA Scanner vorgestellt, der in der Universität von Minnesota/USA zum Einsatz kam. Zunächst limitierten die Bewegungsartefakte noch den Einsatz am Körperstamm, so dass diagnostische Bilder vorerst nur vom Kopf oder den Extremitäten möglich waren. Die zeitliche Auflösung der bisherigen Geräte wurde durch das Trägheitsmoment von Röhre und Detektor, welche immer wieder beschleunigt und abgebremst werden mussten, limitiert. Noch 1974 wurden in der 3. Scannergeneration Geräte vorgestellt, die nun zwischen 256 und 1200 Detektoren hatten, welche einen Winkel von 30° bis 60° des Scanners abdeckten. Die Aufnahmezeit wurde hierdurch noch weiter verkürzt, der Detektor musste aber unverändert zeitgleich mit der Röntgenröhre rotieren. Im Jahr 1977 stellte die Firma American Science and Engineering (AS & E) einen neuen Computertomographen vor, bei dem die 1200 bis 2400 Detektoren zirkulär und fest im gesamten Gerät montiert

sind, während nur noch die Röntgenröhre rotierte, was nicht nur die bewegte Masse erheblich reduzierte, sondern damit auch die Aufnahmezeit für einen Scan auf nur noch 1,5 Sekunden verkürzte. Auch die Entwicklung dieses Bildgebungsverfahrens wurde mit dem Nobelpreis gewürdigt, und zwar im Jahr 1979 für G. Hounsfield und A. Cormack. Im Jahr 1980 wurde an der Mayo-Klinik der sog. „Dynamic Spatial Reconstructor" (DSR) vorgestellt. Das Gerät verfügte über 28 Anodenröhren, welche in einer Gantry mit 4,5 m Durchmesser um den Patienten rotierten. Diese Konstruktion konnte in nur 5 Sekunden erstaunliche 75.000 Schichten erfassen. Die Schichtdicke sank auf nur noch 0,9 mm. Diese brillante Auflösung ließ auch hervorragende Aufnahmen der Herzkranzarterien entstehen. Bei extrem kurzen Untersuchungszeiten entstanden allerdings sehr lange Nachbearbeitungszeiten, da die Auswertungsrechner damals dem riesigen Datenanfall noch nicht gewachsen waren.

1983 wurde in San Francisco der Elektronenstrahl-Computertomograph (EBT) entwickelt. Der zentral ausgesendete Elektronenstrahl wurde durch einen Ringmagneten kreisförmig abgelenkt und konnte in nur 50 ms eine gesamte Schicht abtasten. Die erreichte Schichtdicke betrug nur 0,8 mm. Mechanisch rotierende Geräteteile gab es nicht. Durch die hohe Arbeitsgeschwindigkeit waren nicht nur morphologische, sondern auch funktionelle Herzuntersuchungen möglich. Wegen der komplexen Wartung (Ringmagnet) und der erheblichen Kosten konnte sich der Electron Beam Tomograph schließlich nicht gegen die sich rasant weiterentwickelnde Computertechnologie (Spiral-, Multislice-CT) behaupten. Bei den konventionellen CT-Geräten wurde der Strom der Röntgenröhre bisher über Kabel zugeführt, weshalb die Röhre nach einem 360°-Scan abgebremst und an ihre ursprüngliche Position zurückgebracht werden musste. Eine minimale Scanzeit von 2 Sekunden stellte das erreichbare Limit dar. Eine weitere Verkürzung war erst ab dem Jahr 1987 mit der Einführung von Schleifenringspannungskontakten möglich. Diese erlaubten eine kontinuierliche Rotation von Röntgenröhre und Detektor.

Seit 1989 wurde während der kontinuierlichen Röhrendrehung zusätzlich auch die Patientenliege kontinuierlich durch die Gantry geschoben, so dass durch Dreh- und Längsbewegung für den Datensatz der Abbildung quasi eine Spirale durchlaufen wird. Durch mathematische Verrechnung der Rotations- und der Longitudinalbewegung entstehen die Schichtbilder. Die CT-Angiographie trat 1993 hinzu und warf die Frage der Ersetzbarkeit der Katheterangiographie auf. Nach schneller Gabe eines Kontrastmittels wurde der Bolus genau bei seiner ersten Passage durch das zu untersuchende arterielle Stromgebiet abgepasst. Die Aufnahmezeit betrug etwa 30 s. Schnell wurde die Beurteilung von Aneurysmen oder Dissektionen der thorakalen oder abdominellen Gefäße zum vorrangigen Indikationsgebiet der Spiral-CT-Angiographie. 1995 traten Rechenprogramme zur 3-dimensionalen Aufbereitung der CT-Angiographie hinzu. Mit der Echtzeitrekonstruktion wurde die CT-Durchleuchtung möglich. Ähnlich wie in der Angiographie konnten nun Eingriffe (z. B. Punktionen) online verfolgt und kontrolliert werden. 1998 wurde durch simultane Akquisition von zwei parallelen Spiralen mit einem Multidetektor erstmals ein „2-Zeilen-CT" vorgestellt (Elscint Twin Flash CT). Die räumliche Auflösung konnte dadurch deutlich gesteigert werden. Bei einer Anodenröhre kamen mehrere parallel geschaltete Detektoren zum Einsatz.

Noch im gleichen Jahr 1998 wurde das erste 4-Zeilen Gerät mit Schaltung von vier parallelen „Spiralen" vorgestellt. Damit konnte die Untersuchungszeit weiter drastisch reduziert werden, was insbesondere in der Diagnostik bewegter Organe wie dem Herzen deutliche Vorteile brachte. Die neue Technik konnte auch zur Verbesserung der räumlichen Auflösung durch Anfertigung dünnerer Schichten verwendet werden.

Im Jahr 2001 wurde das erste PET-CT-Gerät von GE an der Universität in Zürich installiert. Hierbei wurden die Vorteile der nuklearmedizinischen Bildgebung direkt mit den Vorzügen des CTs kombiniert. So sind Stoffwechselvorgänge direkt den morphologischen Strukturen mit hochauflösender Bildgebungstechnik zuzuordnen. Auch im Jahr 2001 wurde das erste 16-Zeilen Gerät, der „SIEMENS Sensation 16" eingeführt. Die Rotationszeit wurde inzwischen unter 0,5 Sekunden gesenkt. 2004 kam dann der erste 64-Zeiler auf den Markt. Ausgestattet mit einer automatischen Dosisanpassung und einer Rotationszeit von nur noch 0,37 s setzte dieses Gerät nochmals neue Akzente bei der Herzbildgebung. 2005 stellte Siemens den ersten Dual-Source CT der Öffentlichkeit vor. Dieses Gerät arbeitet mit zwei Röhren, welche im 90°-Winkel zueinander stehen. Dadurch kann zum einen die Aufnahmezeit deutlich verringert werden, so dass Bewegungsartefakte, besonders bei Herzuntersuchungen, minimiert werden. Zum anderen ist es möglich, eine Untersuchung mit gleichzeitig zwei unterschiedlichen Energieniveaus zu fahren. Durch Subtraktionsalgorithmen ist es so z. B. möglich, mit entsprechender

Software Harnsäureablagerungen bei Gichterkrankungen farbcodiert darzustellen. Seit Einführung des Mehrzeilers wurde die Anzahl der Zeilen rapide erhöht. Toshiba setzt seit 2007 mit dem neuen Aquilion One mit 320 Zeilen neue Maßstäbe. So ist es möglich, innerhalb einer Rotation einen Bereich von 16 cm zu erfassen. Organe müssen nicht mehr spiralförmig gescannt werden, wodurch die Dosisbelastung verringert wird. Durch die geringe Rotationszeit von 0,35 s können mit mehreren aufeinanderfolgenden Rotationen um denselben Bereich ganze Bewegungsabläufe dargestellt werden. Bis jetzt wurden die Berechnungen der Schnittbilder durch Berechnungen mit Hilfe der sogenannten gefilterten Rückprojektion ermittelt. Seit 2009 ist mit steigender Rechenleistung nun eine iterative Bildrekonstruktion möglich, wodurch die Schnittbildberechnung durch gefilterte Rückprojektion entfällt. Mit der neuen Rekonstruktion kann die Dosis bei gleichbleibender Bildqualität um bis zu 60 % reduziert werden. Alternativ kann bei vergleichbarer Dosis das Bildrauschen drastisch gesenkt werden. Ohne Zweifel wird die rasante Entwicklung der Reduktion von Röntgendosis und Untersuchungszeit noch weiter anhalten.

Kardiale Magnetresonanztomographie

Die beiden Physiker Felix Bloch, Los Alamos und Edward Mills Purcell, Boston entdeckten 1946 unabhängig voneinander, dass bestimmte Atomkerne in einem externen Magnetfeld in der Lage sind, hochfrequente Radiowellen zu absorbieren. Voraussetzung hierfür ist allerdings, dass die Frequenz der eingestrahlten Hochfrequenz (HF)-Pulse mit der Eigenfrequenz der Atomkerne, der sogenannten Larmorfrequenz (f0) übereinstimmt. 1952 erhielten sie für Ihre Entdeckung den Nobelpreis. Der Biophysiker und Internist Raymond Damadian, New York, entdeckte 1971 anhand von invitro-Versuchen, dass sich die Protonenrelaxationszeiten von malignen Tumoren und normalem Gewebe unterscheiden. Er erzeugte allerdings noch keine Schichtbilder, sondern konnte mit der von ihm entwickelten FONAR-Technik eindi-

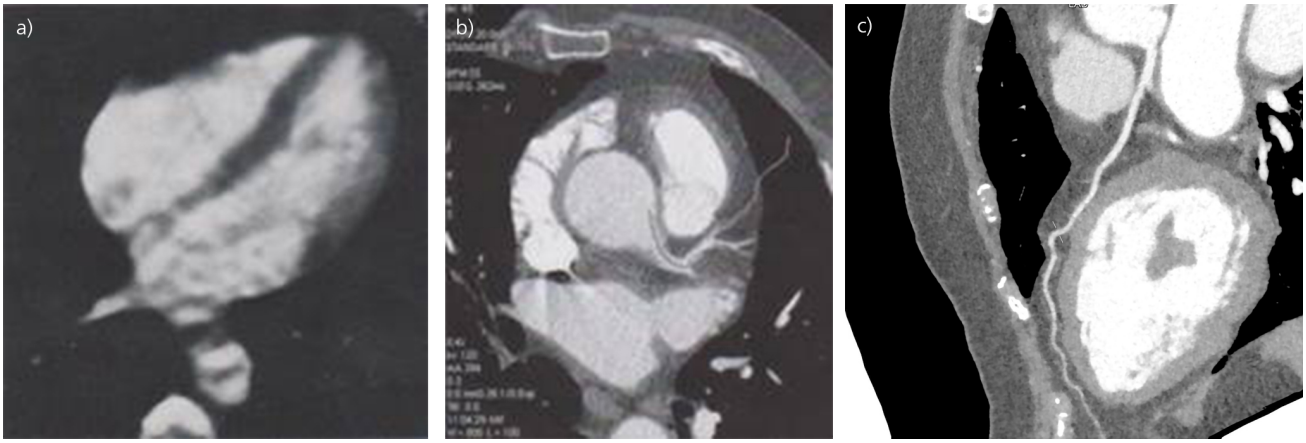

Abb. 10: Computertomographie des Herzens über dreißig Jahre. a)Transversalebene mit beiden Ventrikeln (Lackner, 1983). b) Ventrikelanschnitt mit Aortenwurzel (Knollmann, 2006). c) Linke Herzkranzarterie (LAD) dargestellt mit GE Revolution CT, 256 Zeilen (Lehmkuhl, 2017)

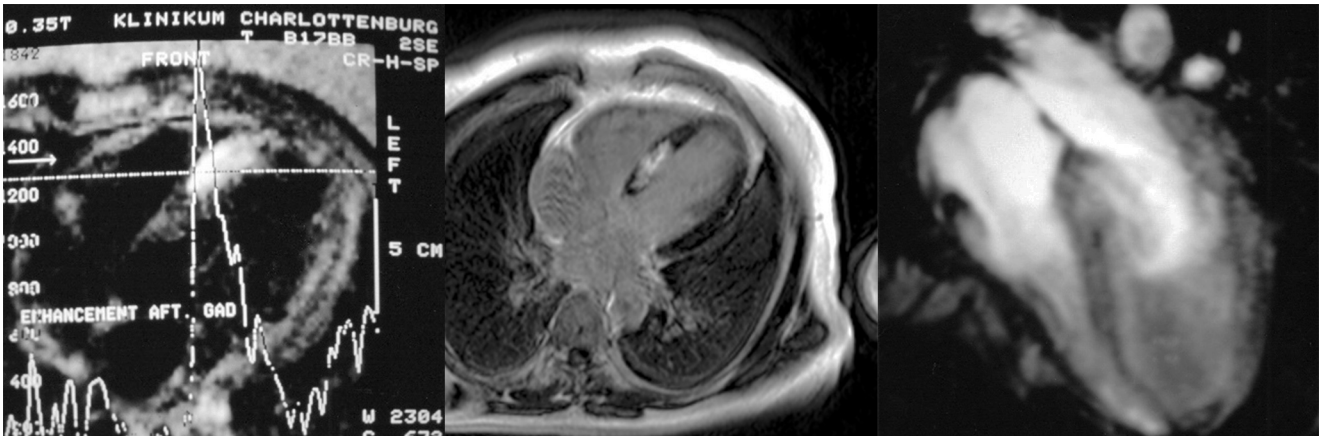

Abb. 11: Kernspintomographie des Herzens in verschiedenen Jahrzehnten. a) Vorderwandinfarkt mit Late enhancement des Gadolinium-DTPA (Eichstädt, 1984), b) Vorderwandinfarkt mit Late enhancement (2007); c) Mittelgradige Aorteninsuffizienz (2007)

Anatomy of chambers, walls, valves, great vessels
Size
Shape
Relationships (congenital disease)
Function
Systolic
Diastolic
Valvular
Myocardial metabolism
Macro- and microperfusion
Tissue characterization
Injury
Scar
Neoplasm
Thrombus
Infiltration
Cardiomyopathy

Tab. 1: Die kardiologischen Fragen, die mit einer bildgebenden kardiologischen Diagnostik beantwortet werden sollen (aus: Eichstaedt, 1992)

mensionale Relaxationszeiten in unterschiedlichen Geweben messen. 1974 zeigte er dann die Abbildung eines Tumors an einem lebenden Tier. Der Chemiker Paul Lauterbur, Stony Brook, publizierte 1973 die ersten biologischen Anwendungen an einem flüssigkeitsgefüllten Modell. Die Idee, Magnetfeldgradienten in allen drei Dimensionen zu schalten, um zwei- oder dreidimensionale Bilder zu erzeugen, entstand bei ihm, als er die ersten Bilder der gleichzeitig entwickelten CT-Technik (Hounsfield) sah. 1975 beschrieb der Chemiker Richard Ernst aus Zürich, der schon seit 1962 mit der NMR-Spektroskopie gearbeitet hatte, die Datenakquisition mit der „NMR Fourier Zeugmatographie", die man von der Spektroskopie auf die Tomographie übertragen konnte. Für seine spektroskopischen Arbeiten erhielt er 1991 den Nobelpreis für Chemie. Erneut war es der Arzt und Biophysiker R. Damadian, dem 1977 das erste Bild eines menschlichen Thorax gelang. Dieses Bild ohne jegliche Strahlung war eine technische Sensation. Die Aufnahmezeiten betrugen allerdings mehrere Stunden und war für eine praktische Anwendung noch ungeeignet. Diese Aufgabe löste der englische Physiker Peter Mansfield 1978, der sich auch schon seit 1959 mit der NMR-Spektroskopie beschäftigt hatte. Er beschleunigte die Bildakquisition deutlich, indem er die Auslesung einer ganzen Bildzeile ermöglichte, anstatt einzelner Bildpunkte. Damit machte er die MR-Bildgebung grundsätzlich klinisch anwendbar. Hierfür erhielt er gemeinsam mit Paul Lauterbur 2003 den Medizin-Nobelpreis. Ian R. Young und Hugh Clow, zwei Mitarbeiter der englischen Firma EMI, welche die ersten Computer-Tomographen entwickelt hatten, griffen noch im gleichen Jahr 1978 auf die Bildprozesse von Peter Mansfield zurück und erzeugten die ersten Schichtbilder des menschlichen Gehirns. 1981 wurden bereits erste klinische Anwendungen und Vergleichsfälle mit CT-Darstellungen bei Hirntumoren und multipler Sklerose publiziert. Die ersten Geräte von 1981 enthielten einen zirkulären Permanentmagneten. Diese bestanden aber aus ferromagnetischem Material und wogen über 100 Tonnen. Als Alternative wurden Widerstandsmagneten eingesetzt. Deren Nachteil bestand allerdings im hohen Kühlbedarf für die sich erwärmende Spule, um maximal 0,3 Tesla (T) Feldstärke zu erreichen. Dann setzten sich supraleitende Magneten durch, die Feldstärken deutlich über 1 T erreichen. Die Methode fand an einigen ausgewählten Kliniken Akzeptanz und wurde insbesondere für die Diagnostik des Zentralen Nervensystems (ZNS) zur Methode der Wahl. Vorteile sind neben dem hohen Weichteilkontrast die fehlende Strahlenexposition, die Möglichkeit, Bilder in allen Schichtorientierungen anzufertigen, sowie die fehlende Beeinträchtigung der Bildqualität durch den dichten Knochen.

Die Schering AG in Berlin hinterlegte 1981 das erste Patent für ein MRT Kontrastmittel. Nach den Zulassungsverfahren der zuständigen Ethik-Kommission wurde das Kontrastmittel unter strengen Auflagen für einige klinische Studien ausschließlich am damaligen Universitätsklinikum Charlottenburg in Berlin 1983 zum Einsatz gebracht, wo einer der ersten fünf Kernspintomographen in Deutschland aufgestellt worden war. Kontrastmittel am Menschen durfte nur hier verwendet werden, die anderen Kliniken begannen mit nativen Untersuchungen. Wir konnten in unseren Untersuchungen von 1983 bis 1985 an akuten und subakuten Infarkten einen langsamen Einstrom von Gadolinium-DTPA beobachten (Eichstädt, 1984, 1985,

	Anatomy	Function	Metabolism	Perfusion	Tissue-characterization
Established methods					
X-ray	+	+	–	–	–
ultrasound	++	+++	–	(contrast)	+
isotopes	+	+++	++	+++	+
angiography	++	+++	–	+	–
Methods under further development					
Color-Doppler	+++	+++	–	(contrast)	+
PET	+	+	+++	+++	–
SPECT	+	+	++	+++	+
DA	++	++	–	+++	++
CT (Cine)	+++	+++	–	+++	++
MR (I+S)	+++	+++	++	+	+++

PET: Positronen Emission Tomography; SPECT: Single Photon Emission Computed Tomography; DA: Digital Angiography; CT: transmission Computed Tomography; MR: Magnetic Resonance; I: Imaging; S: Spectroscopy

Tab. 2: Wertigkeit einzelner bildgebender Verfahren (senkrecht) bei der Evaluation der von Herzerkrankungen betroffenen Organbereiche (aus: Eichstaedt, 1992)

1986), ein Effekt, der später als „late enhancement" bezeichnet wurde. Inzwischen wurde die Bildqualität durch Modifikation der Sequenzen und Erhöhung der Feldstärken ganz enorm verbessert.

Fazit

Uns stehen heute unterschiedliche Möglichkeiten zur Verfügung, das Herz bildhaft zur Darstellung zu bringen. Das Röntgen-Thoraxbild, das noch vor zwanzig Jahren für jede ambulante und stationäre kardiologische Untersuchung obligat war, wird heute kaum noch angefordert. Richtig angefertigt, stellt es die äußeren Herzkonturen mit großer Genauigkeit dar, ebenso wie die Interaktionen von Herz und Lungen mit arterieller und venöser Lungenstrombahn. Zur Verlaufskontrolle und in der Hand des Kundigen eine sehr wertvolle und äußerst kostengünstige Methode.

Die Echokardiographie hat den großen Vorteil, dass sie praktisch jedem Kardiologen und überall zur Verfügung steht, dass im Gegensatz zum Röntgenbild keine Überweisung erfolgen muss. Das Innere des Herzens lässt sich morphologisch und funktionell leicht beurteilen, es gibt keine Strahlenexposition. Nuklearmedizinische Methoden geben aufgrund ihrer Tracerbindung die Perfusionsverteilung wieder und beantworten je nach verwendetem Radiopharmakon unterschiedliche Stoffwechselfragen. Für die schnelle Alltagskardiologie sind die Verfahren jedoch zu aufwändig und gehen mit Strahlenexposition einher. Die Computertomographie ist zu einer sehr schnellen und damit nur noch wenig strahlenexponierenden Methode geworden, die bei hohem räumlichen und zeitlichen Auflösungsvermögen sehr präzise Auskunft gibt. Sie hat inzwischen einen hohen Standard in der Koronardiagnostik erreicht und ist kaum verzichtbar in der Aortendiagnostik.

Zusammenfassung

Die Geschichte der bildgebenden Kardiologie vollzog sich über eine weite Spanne des vergangenen Jahrhunderts. Die röntgenologische Darstellung des Herzens dominierte die Diagnostik mit ihren Techniken des Röntgen-Thoraxbildes, der Kymographie und Durchleuchtung, bis die Echokardiographie zur klinischen Anwendbarkeit gereift war. Seitdem ist diese vielfältig anwendbare und sehr handliche Methode aus dem kardiologischen Alltag nicht mehr wegzudenken. Die Herzszintigraphie etablierte sich mit der Entwicklung der Gammakamera und praktikabler Isotope, und kann Mikroperfusionsverteilung und Stoffwechsel darstellen. Hoher apparativer und Zeitaufwand verhindern jedoch eine breitflächige Anwendung. Die Computertomografie hat in den vergangenen Jahren eine enorme Entwicklung vollzogen und erzeugt bei geringem Zeitaufwand höchste Bildqualität. Auch die Kernspintomographie kann inzwischen alle morphologischen und auch funktionsdiagnostische Fragen beantworten.

Schlüsselwörter: Bildgebende Kardiologie, Röntgen-Thorax, Echokardiographie, Nuklearkardiologie, Herz-CT, Cardio-CT, Kardio-MRT

Summary

The history of imaging cardiology has been going on for a long span of the past century. X-ray imaging of the heart dominated diagnostics with its X-ray chest imaging, kymography, and fluoroscopy techniques until echocardiography matured into clinical utility. Since then, this versatile and very handy method from everyday cardiology has become indispensable. Heart scintigraphy has become established with the development of the gamma camera and practical isotopes, and may represent microperfusion distribution and metabolism. However, high apparative and time expenditure prevent a broad application. Computer tomography has undergone a tremendous development in recent years and generates the highest image quality with minimal expenditure of time. Magnetic resonance tomography can now answer most of the morphological and functional diagnostic questions.

Keywords: Cardiac imaging, chest X-ray, echocardiography, nuclear cardiology, cardiac CT, cardiac MRI

Die Kernspindiagnostik hat einen sehr hohen Standard erreicht und kann inzwischen zu einer Vielzahl kardiologischer Fragestellungen Antwort geben.

Korrespondenzadresse:
Prof. Dr. Hermann Eichstädt
Konstanzer Straße 61
10707 Berlin
E-Mail: info@prof-hermann-eichstaedt.de
Tel.: +49 (0)30 / 8855 2767
Berlin-BrandenburgischeGesellschaft
f. Herz- u. Kreislauferkrankungen e.V.
(BBGK e.V.)
Internet:www.bbgk-ev.de

Alle Literaturstellen finden Sie auf unserer Homepage:medizin.mgo-fachverlage.de

Prof. Dr. Hermann Eichstädt