Das Aortitis-Syndrom Takayasu

H. Eichstädt, R. Hetzer, R. Gareis, S. Brehme, S. Heinzmann, J. Sommerfeld, R. Sommerfeld, G. Schmidt und T. Störk

Zusammenfassung

Die unspezifische Takayasu-Arteriitis ist eine sehr seltene Truncoarteriitis, welche den Aortenbogen und seine großen Äste einbezieht, kaum je darüber hinausgeht und daher auch oft als entzündliches Aortenbogensyndrom, Aortoarteriitis oder – nach einem der klinischen Leitsymptome – als pulseless disease bezeichnet wird. Vorwiegend werden junge Frauen in Südostasien befallen, seltener im vorderasiatisch-arabischen Raum und in Lateinamerika, in anderen Regionen tritt diese Autoimmunvasculitis extrem selten auf. Symptomatisch wird die Erkrankung durch entzündliche Stenosierungen und Gefäßverschlüsse der großen Arterien mit zellulären Infiltraten. Organinfarkte, Herz- und Nierenversagen, Gefäßverschlüsse und Rupturen führen zum Tode. Therapeutische Ansätze liegen bei hohen Corticoid-Dosen, jedoch werden auch remissions-induzierende Immunsuppressiva wie Methotrexat, Azathioprin und Cyclophosphamid zur Anwendung gebracht. Palliativ werden erreichbare Stenosen heute auch interventionell oder operativ behandelt.

Schlüsselwörter:
Takayasu-Syndrom, Arteriitis, Aortenbogensyndrom, pulseless disease

Beschreibungen und Epidemiologie

Michishige (Mikito) Takayasu, ein im Jahre 1859 geborener japanischer Professor der Ophthalmologie präsentierte auf der Jahrestagung seiner Gesellschaft 1905 den Fall einer 21 Jahre jungen Frau mit Sehstörungen, bei der er auffällige arteriovenöse Anastomosen der retinalen Gefäße um die Papille entdeckt hatte und publizierte dies 1908 [1]. Auf der selben Tagung präsentierten die Ophthalmologen K. Onishi und auch T. Kagoshima gleichartige Fälle [2] und machten auch auf die fehlenden Radialispulse aufmerksam. Die obigen Autoren brachten diese Befunde mit möglichen bindegewebigen Veränderungen des Aortenbogens in Verbindung, die zu Einengungen und Verschlüssen der Aorta und der abgehenden großen Arterien geführt haben könnten [3]. Diese Konstellation war bereits im neunzehnten Jahrhundert schon mehrfach beschrieben worden [4, 5], ohne dass man dem ätiologischen Zusammenhang hätte nachgehen können [2] (▶ Abb. 1, S. 30).

Dieses Takayasu-Onishi-Syndrom wird in einigen anderen Berichten auch als Martorell-Fabre-Syndrom bezeichnet, oder auch als Shimizui-Thrombarteriitis obliterans subclavio-carotica (Shimizui-Syndrom) [6]. Viele Autoren haben seit diesen frühen Beschreibungen jedoch morphologische Charakterisierungen verwendet, wie z. B. entzündliches Aortenbogensyndrom [7], Syndrom der umgekehrten Isthmusstenose, Aortenbogenarteriitis, Aortitis-Syndrom [8] oder Pulseless-Disease [6, 9, 10]. Die Erkrankung wird heute zu den Autoimmun-Vaskulitiden gezählt, große Ähnlichkeiten bestehen mit dem Lupus erythematodes visceralis und rheumatoiden Arteritiden. Genetischen Faktoren scheint eine große Bedeutung zuzukommen, wie inzwischen auch Ergebnisse aus der Zwillingsforschung vermuten lassen [11, 12].

Insgesamt ist die Takayasu-Arteriitis eine seltene Erkrankung, die bei uns nur vereinzelt beobachtet wird. Die Häufigkeit schwankt sehr stark in Abhängigkeit von der geographischen Region und wird mit 0,8/1 Mio. Einwohner (Norwegen) bis 2,9/1 Mio. Einwohner angegeben [13, 14]. Die relativ größte Häufigkeit findet sich im Fernen und auch Nahen Osten, wo etwa mit einer Inzidenzrate von einer Erkrankung je 1000 bis 5000 Einwohner zu rechnen ist [4] (▶ Tab. 1). Das im National Survey des japanischen Gesundheitsministeriums geführte Register enthält derzeit mehr als 5.000 Takayasu-Kranke. In der USA-Literatur werden demgegenüber nur etwa 2,5 Erkrankungsfälle je 1 Mio Einwohner angegeben [15], was näherungsweise der Erkrankungsrate an Wegenerscher Granulomatose und Panarteriitis nodosa entspricht. Die Erkrankung befällt vorzugsweise junge Frauen (Geschlechtsverhältnis 2:1 bis 8:1), was in den unterschiedlichen geographischen Regionen etwas variiert. Das Manifestationsalter liegt zwischen dem 10. und 25. Lebensjahr. In Japan besteht eine hohe Assoziation zu dem HLA-Marker mit dem Haplotyp A24-BW52-DW12 und B39.2 im HLA

Land	Anzahl d. Fälle	weiblich	männlich	Verhältnis w/m
Japan	2148	1909	239	8/1
China	500	370	130	2,8/1
Indien	106	65	41	1,6/1
Thailand	63	43	20	2,2/1
Korea	47	40	7	5,7/1
Mexiko	237	207	30	6,9/1
Brasilien	73	61	12	5,1/1
Kolumbien	35	26	9	2,9/1
Israel	56	32	18	1,8/1
Türkei	14	11	3	3,7/1

Tab. 1: Auszug aus dem Japanischen Takayasu-Register der Regionen Ferner und Naher Osten und Lateinamerika (nach [20]).

Typ 1 ist durch eine Beteiligung des Aortenbogens und seiner großen supraaortalen Äste gekennzeichnet (vergl. unser Fall 1)

Bei Typ 2 ist vorwiegend die Aorta descendens und die Aorta abdominalis betroffen (Fall 2)

Bei Typ 3 ist die gesamte Aorta von der Aortenklappe bis zu den Beckenarterien befallen, und ein

Typ 4 liegt vor, wenn zusätzlich die Arteria pulmonalis in den Krankheitsprozess einbezogen ist.

Tab. 2: Ausbreitungstypen der stenosierenden Arteriitis nach Lupi-Herrera 1977 [22].

Gencluster des Chromosoms 6 [12]. Diese Assoziation ist in anderen Populationen allerdings bisher noch nicht nachgewiesen worden.

Krankheitsursache

Die Ursache der Takayasu-Arteriitis ist nicht geklärt. Untersuchungen an Knock-out-Mäusen lassen die Vermutung zu, dass Infektionen die Entstehung einer Takayasu-Aortitis bei solchen Menschen triggern, die eine genetische T-Zell-Veränderung tragen [16, 17]. Dabei wird wohl das 65 kDa Heat-shock-Protein im Aortengewebe exprimiert und pro-inflammatorische Cytokine werden freigesetzt [18]. Ob Kofaktoren, wie z. B. der seit Jahrzehnten vermutete erhöhte Oestrogenspiegel eine wesentliche Rolle spielen, ist weiterhin ungeklärt [19]. Durch die Erkrankung kommt es in den befallenen Aortenabschnitten zu einer chronischen Entzündung und in der Folge zu Gefäßverengungen bis hin zu Gefäßverschlüssen. Bei der histologischen Untersuchung der Gefäße sieht man typische entzündliche Veränderungen in der Gefäßwand mit Ausbildung von Granulomen bzw. Riesenzellen. Pathologisch-anatomisch entstehen zunächst mononukleäre Infiltrate aus T-Zellen und Monozyten im Bereich der Adventitia der Aorta und ihrer großen Gefäßabgänge. Der Prozess befällt hier mit Adhäsionsmolekülen wie ICAM-1 und VCAM-1 vor allem die Vasa vasorum als „Vasa-vasoritis" mit nachfolgender Einbeziehung der Gefäßmedia [20]. In einigen Fällen sind granulomatöse Veränderungen mit Langhans'schen Riesenzellen und zentralen Nekrosen nachweisbar, weshalb von einigen Autoren ein Bezug zur Tuberkulose hergestellt wurde. In späteren Stadien stehen fibröse Veränderungen der Media und azelluläre kollagene Verdickungen der Intima im Vordergrund [3]. Das bunte Vollbild zeigt neben segmentalen Stenosen in unterschiedlicher Lokalisation auch die Bildung von Aneurysmata [5]. Nach Lupi-Herrera, der insgesamt 107 Fälle genau analysierte, werden seit 1977 verschiedene Ausbreitungstypen der Erkrankung unterschieden [21] (▶ Tab. 2):

Symptomatik und klinische Manifestationen

Die Erkrankung äußert sich insbesondere mit Durchblutungsstörungen der jeweils betroffenen Gefäßregionen. Dabei kommt es bei einer Beteiligung der Extremitätenarterien zu Schmerzen in den Armen oder Beinen, die bei Belastung zunehmen (Claudicatio). Bei einer Beteiligung hirnversorgender Arterien treten die Symptome der zerebralen Minderperfusion auf, wie z. B. flüchtige Skotome, Visusbeeinträchtigungen bis zur Erblindung, Konzentrationsstörungen, Denkstörungen, bei schweren Durchblutungsstörungen oder gar Gefäßverschlüssen auch apoplektiforme Symptomatik bis hin zu vollständigen Insulten. Bei Beteiligung viszeraler Arterien kommt es zu lokalen Ischämien bis zu Organinfarkten. Aneurysmata führen zu tödlichen Dissektionen und Rupturen der Aorta oder ihrer großen Abgänge. Ishikawa [23] gibt folgende Häufigkeiten an:

Der Aortenbogen findet sich bei 60 % der Patienten beteiligt, die Aorta ascendens in 30 % und überschneidend auch die Ao. descendens und abdominalis in 45 % der Fälle [20]. Multiple Gefäßgeräusche sind in mehr als 90 % der Fälle auskultierbar, eine Claudicatio der Arme findet sich in 50 % der Fälle, eine Blutdruckdifferenz von mehr als 30 mmHg an den Armen bei 64 %, beidseits fehlende Pulse in 50 %, chronische Kopfschmerzen in 50 %, orthostatischer Schwindel in 40 %, eine Amaurosis in 15 %, zerebrale Krampfanfälle und Hemiparesen bis zu 10 %, Diplopie bei 10 %. Eine

Hypertonie, meist durch Nierenarterienstenosen (wie in unserem Fall 2) findet sich bei 50 % der Patienten, 15 % verspüren bei Diagnosestellung bereits Angina pectoris. Eine Claudicatio der unteren Extremität wird von 10 % angegeben, Aortenaneurysmen finden sich in 5 %, Aorteninsuffizienzen aber bei einem Drittel aller Patienten. Pulmonalarterienbefall wurde selten beobachtet [24].

Im Zusammenhang mit der Vaskulitis werden unterschiedliche Hautveränderungen beobachtet, so z. B. Entzündungen des Unterhaut-Fettgewebes („Pannikulitis"), als Sonderform einer Pannikulitis auch ein Erythema nodosum oder eine Urtikaria. Weiterhin kann ein Raynaud-Syndrom mit Ischämien und Nekrosen der Fingerkuppen, einzelner Phalangen oder z. B. auch einer ganzen Hand vorkommen, oft im Wechsel mit anschließend schmerzhaften Reperfusionshyperämien.
Neben diesen gefäßbezogenen Symptomen können eine ganze Reihe von Allgemeinsymptomen vorliegen, z. B. Fieber und Nachtschweiß sowie Gewichtsabnahme, außerdem uncharakteristische Myalgien und Arthralgien.

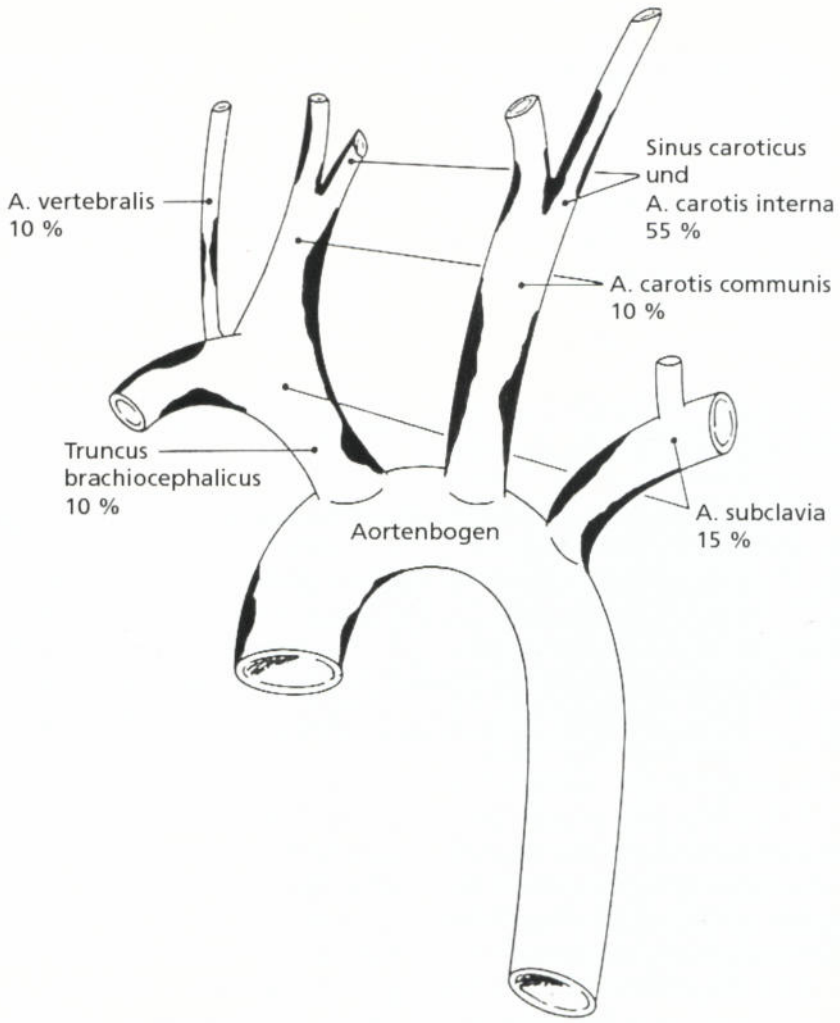

Abb. 1: Schema der Häufigkeitsverteilung der supraaortalen Gefäßverschlüsse [22].

Diagnose

Die Verdachtsdiagnose einer Takayasu-Arteriitis lässt sich aus der typischen Symptomkonstellation ableiten, wobei sich wichtige klinische Hinweise oft aus dem vollständigen Fehlen der Extremitätenpulse ergeben, der pulseless disease. Zur weiteren diagnostischen Abklärung gehören dann neben EKG mit häufigen Schenkelblockbildern [25], Röntgenthoraxaufnahmen sowie Doppler- und echokardiographischen Untersuchungen schließlich auch die Schnittbilddiagnostik mittels MSCT bzw. MR-Angiographie und bei Unsicherheiten in ausgewählten Fällen die angiographische Abklärung aller mit Wahrscheinlichkeit betroffener Gefäßprovinzen.
Labortechnisch sieht man in Abhängigkeit von der Krankheitsaktivität oft eine dreistellige Beschleunigung der Blutsenkungsgeschwindigkeit und eine Erhöhung des C-reaktiven Proteins (CRP) und weiterer Akute-Phase-Proteine mit Hypergammaglobulinämie. Jedoch fehlen Rheumafaktoren und antinukleäre Faktoren. Einer Anämie steht eine Leuko- und Thrombozytose gegenüber. Es gibt keine Laborparameter, die spezifisch nur bei einer Takayasu-Arteriitis vorkommen. Es ist nur schwer möglich, im akuten Stadium bereits eine spezifische Diagnose zu stellen, da alle Autoimmun-Vaskulitiden diesen oder einen ähnlichen Anfang nehmen können. Man hat daher versucht, anhand einiger klinischer Kriterien das Krankheitsbild schon frühzeitig wahrscheinlich zu machen. Ishikawa veröffentlichte schon 1978 zwölf Kriterien, die mit einer Wahrscheinlichkeit von über 80 % zu einer Frühdiagnose der Takayasu-Arteriitis führen sollen. Er definierte verschiedene Haupt- und Nebenkriterien, zu denen z. B. die Pulslosigkeit der Armarterien bzw. Puls- und Blutdruck-Seitendifferenzen gehören, sowie schnelle muskuläre Ermüdbarkeit der Arme, Sehstörungen, unklares Fieber und BSG-

Takayasu-Arteriitis: Klassifikationskriterien des American College of Rheumatology (ACR-Kriterien) (n. Arend et al. 1990)

1. Alter bei Krankheitsbeginn unter 40 Jahre
2. Durchblutungsstörungen der Extremitäten (bewegungsabhängige Muskelbeschwerden mindestens einer Extremität, insbesondere der Arme)
3. Abgeschwächte Pulsationen der A. radialis und / oder A. ulnaris
4. Systolische Blutdruckdifferenz von mehr als 10 mm Hg zwischen beiden Armen
5. Auskultierbare Gefäßgeräusche über der A. subclavia, A, carotis (ein- oder beidseits) oder über der abdominellen Aorta
6. Arteriographischer Nachweis typischer Gefäßveränderungen der Aorta, der aortalen Äste oder der großen proximalen Extremitätenarterien (meist fokal-segmentale, stenosierende oder okkludierende Veränderungen ohne Hinweise auf Arteriosklerose, fibromuskuläre Dysplasie o.a.)

Wenn mindestens 3 der 6 Kriterien erfüllt sind, kann die Diagnose einer Takayasu-Arteriitis gestellt werden. Für die Klassifikationskriterien besteht zur Abgrenzung gegen andere Vaskulitiden eine hohe Spezifität von 97,8 % und eine Sensitivität von 90,5 %.

Tab. 3: ACR-Kriterien für die Diagnosestellung einer Takayasu-Aorto-Arteriitis.

Beschleunigung [23, 26]. Neben den japanischen wurden auch amerikanische Kriterien [27] publiziert, diese Klassifikationskriterien des American College of Rheumatology (ACR) sind in der Tabelle 3 ▶ zusammengefasst.

Kardiale Beteiligung

Die durch den Mediabefall der Aorta ascendens bedingten Veränderungen führen zu einer Aortenklappen-Insuffizienz, die in etwa 10 % [28] bis über 30 % der Fälle [26] nachweisbar ist. Auch eine Mitralklappen-Insuffizienz wird in bis zu 10 % der Patientinnen beobachtet. Eine direkte Beteiligung der Koronararterien wurde in etwa 6 % der Fälle berichtet [29, 28]. Bei diesen Patienten kann es zu jugendlichen Myokardinfarkten (vgl. Fall 1) ohne die üblichen Risikofaktoren kommen. Da häufig die Schmerzperzeption herabgesetzt ist, fallen die Patienten erst durch die sich später entwickelnde Herzinsuffizienz auf. Das Pumpversagen kann durch einen bestehenden Hypertonus verstärkt werden, der auf einen Mitbefall der Nierenarterien (vgl. Fall 2) bezogen wird. Durch Endomyokard-Biopsien konnten Talwar et al. [30] auch eine inflammatorische Myokardbeteiligung in fast 50 % der untersuchten Fälle nachweisen, was ebenfalls eine wesentliche Ursache der letztendlichen Herzinsuffizienz ist. Histologisch fanden sich dabei hauptsächlich T-Suppressor-Zellen und zytotoxische T-Zellen. Auch von anderen Autoren wurde ein T-Zell-Defekt als ursächlicher Mechanismus der Takayasu-Erkrankung angeschuldigt [31], der durch chronische Infektionen getriggert wird.

Differentialdiagnose

Differentialdiagnostisch muss eine Takayasu-Arteriitis in erster Linie von den übrigen Erkrankungen aus der Gruppe der nekrotisierenden Vaskulitiden abgegrenzt werden. Dabei hilft zum einen das Befallsmuster (Befall der Aorta und großer Gefäße gegenüber dem Befall mittelgroßer oder kleiner Gefäße bzw. kleinster, nur mikroskopisch darzustellender Gefäße) und das Alter bei Erkrankungsbeginn.

Ein vergleichbares arteriitisches Befallsmuster und gleichartige histologische Veränderungen sieht man bei der Riesenzellarteriitis (Arteriitis temporalis), die aber erst jenseits des 40. Lebensjahres auftritt, in der Regel sogar erst jenseits des 50. Lebensjahres.

Die Panarteriitis nodosa geht nicht mit einer Entzündung der Aorta (Aortitis) einher und befällt eher mittelgroße und kleinere Gefäße. Bei einem Drittel der Patienten sind zudem serologische Vaskulitis-Marker nachweisbar (pANCA, Antikörper gegen Myeloperoxidase = MPO-Antikörper).

Die Wegener'sche Granulomatose lässt sich heute in der Regel durch die typischen klinischen Manifestationen (z. B. sehr häufig Beginn mit Entzündungen im Bereich der Augen, des Nasen-Rachen-Raums oder der Ohren: „Kopfklinik") und der sehr spezifischen serologischen Nachweise (cANCA, Antikörper gegen Proteinase 3 = PR3-Antikörper) differentialdiagnostisch von den anderen Vaskulitiden abgrenzen [32].

Seltene, aber klinisch wichtige Differentialdiagnosen sind infektiös bedingte Vaskulitiden. Früher stand dabei die Aortitis im Rahmen einer Syphilis im Vordergrund. Sie ist in ihrer Bedeutung allerdings heute stark zurückgegangen und wird nur noch sehr selten gesehen. Infektionen mit Staphylokokken und Salmonellen sind heute in unseren großen Aortenzentren die häufigsten Ursachen für eine infektiös bedingte Aortitis und mykotische Aorten-Aneurysmata.

Verlauf

Den klinischen Verlauf der Erkrankung kann man typischerweise in zwei wesentliche Stadien einteilen: Zu Beginn der Erkrankung besteht ein sog. präokklusives Stadium, in welchem akut entzündliche Veränderungen ganz im Vordergrund stehen. Es kommt zu hohem Fieber, ausgeprägter Schwäche und starken Gelenkbeschwerden, was an ein rheumatisches Fieber erinnert. Hierbei ist das C-reaktive Protein und auch die Blutsenkungsgeschwindigkeit sehr stark erhöht. Da dieses Stadium meist bei jungen Mädchen zwischen dem 10. und 15. Lebensjahr vorliegt, ist eine gelegentliche Verwechslung mit dem

rheumatischen Fieber nur allzu verständlich. So wurde auch eine unserer Takayasu-Patientinnen als Aortenklappen-Insuffizienz nach abgelaufenem rheumatischen Fieber vorgestellt [22].

In späteren Jahren geht die Erkrankung in das sog. okklusive Stadium über, in welchem die Konsequenzen der Intimafibrose und der arteriellen Okklusionen ganz im Vordergrund stehen. Bei einem Viertel der Patienten treten dann auch die von Takayasu beschriebenen okulären Symptome ganz in den Vordergrund, die u. a. in Retinablutungen, Netzhautablösungen und Optikusatrophie bestehen.

Zwischen dem präokklusiven Stadium und dem okklusiven Stadium wurden Latenzzeiten von bis zu 10 Jahren und darüber beschrieben.

Prognose

Der Herz-Gefäßbefall bestimmt im Wesentlichen die Prognose der Erkrankung. Hierbei kann eine Einteilung des Schweregrades in drei Gruppen vorgenommen werden [28]:

In der Gruppe 1 werden die Patienten mit bisher unkompliziert verlaufender Aorto-Arteriitis zusammengefasst, in die Gruppe 2 werden Patienten mit einer Aortitis plus einer begleitenden wesentlichen Komplikation aufgenommen wie z. B. Aortenklappen-Insuffizienz, Aortenaneurysma oder arterielle Hypertonie. Die Gruppe 3 umfasst Patienten mit einer Aortitis und mehr als einer Komplikation, wozu z. B. auch die Retinopathie zählt.

Während die Prognose der in Gruppe 1 befindlichen Kranken noch als unsicher bezeichnet werden kann, ist die Prognose in Gruppe 3 sicher schlecht. Hierbei schwanken die Angaben zwischen einer Fünfjahres-Sterblichkeit von 20 % bis hin zu 75 % Sterblichkeit innerhalb von zwei Jahren bei progredienter Aortitis mit letalen zerebralen Komplikationen über den Aortenbogen oder bei schwerer Aorteninsuffizienz, Aortenaneurysma und finaler Aortenruptur [33].

Therapieansätze

Bei der als nicht behandelbar und unheilbar eingestuften Takayasu-Arteriitis werden verschiedene symptomatische Konzepte verfolgt (▶ Tab. 4). In aktiven Phasen, d. h. in der Phase florider Gefäßentzündungen und insbesondere auch bei hoher systemischer entzündlicher Aktivität, erfolgt zunächst ein Remissionsversuch mit hohen Cortisondosen, um der entzündlichen Komponente an den Gefäßwänden entgegen zu wirken. Parallel werden antithrombotische Maßnahmen eingeleitet, um die Gefahr arterieller Thrombosen mit Organinfarkten und Insulten zu reduzieren. In der Regel werden dazu Thrombozytenaggreggationshemmer wie Acetylsalicylsäure, Tirofiban, Eptifibatid oder Clopidogrel alleine oder in Kombination appliziert. Auch eine medikamentöse Senkung der plasmatischen Gerinnung über Cumarinderivate erachten wir je nach Ausbreitung der intravasalen Prozesse für notwendig.

Im weiteren Krankheitsverlauf treten Probleme im Zusammenhang mit den sich ausbreitenden Stenosen und eintretenden Gefäßokklusionen in den Vordergrund. Je nach Lokalisation, Ausmaß und Art der Stenosen oder Okklusionen stehen bei solchen Folgeschäden der Entzündung verschiedene therapeutische Ansätze zur Verfügung. Das Behandlungsspektrum umfasst dabei alle angiologischen und angiochirurgischen Interventionen von weniger invasiven Methoden wie Angioplastie der Gefäßstenosen oder Stentimplantationen [34], daneben auch operative Methoden: Aortenklappenersatz, arterielles Bypassgrafting oder prothetischer Gefäßersatz, Aorta ascendens-wrapping oder -ersatz des Aortenbogens und evtl. Patchplastik der großen Aortenabgänge [35].

Im Bereich der medikamentösen Therapie führt die Monotherapie mit Cortison in Tagesdosen von etwa 40 bis 60 mg Prednison bei etwa 80 % der Patienten zu einer zumindest vorübergehenden Linderung der Symptome und häufiger auch zu einer Remission [36]. Als Ersatz von Cortison und zur Krankheitsmodifikation kommen seit etwa fünfzehn Jahren bei der Takayasu-Arteriitis wie bei anderen nekrotisierenden Vaskulitiden zunehmend

Wesentliche Kriterien der Takayasu´Arteriitis

- Eine chronische Vasculitis aller Wandschichten mit Befall der Intima, Media und Adventitia des Aortenbogens und der daraus hervorgehenden großen Hals-, Arm- und Abdominalgefäße. HLA-Assoziation bei im Übrigen unklarer Herkunft, bevorzugter Befall der weiblichen Bevölkerung Südostasiens.
- Symptome treten in den Arealen mit Gefäßstenosen und -verschlüssen auf, wie Sehstörungen, Erblindung, Schwindel, Synkopen, neurologische Ausfälle. Nierenarterienstenosen mit renovaskulärem Hochdruck. Kardiale Beteiligung mit Koronarstenosen, Aorteninsuffizienz, granulomatöse Aortitis mit Dissektion oder Ruptur.
- Diagnostik mit unspezifischen Entzündungsmarkern, wie dreistelliger BSG und C-reaktivem Protein. Anamnestische und ethnische Konstellation. Diagnosestellung über Imaging mit CT-Angio, MR-Angio oder konventionelle Katheter-Angiographie.
- Therapie supportiv, initial mit hochdosierten Steroiden, Langzeittherapie mit low-dose-Steroiden und Aspirin. Bei nicht genügendem Ansprechen Immunsuppression.
- Verläufe oft über 10 Jahre und länger. Häufigste Todesursache sind Komplikationen der renovaskulären Hypertonie, oft mit Linksherzversagen bei schwerer Aorteninsuffizienz, oder Aortenkomplikationen mit Dissektion und Ruptur.

Tab. 4: Klinische Leitsätze zur Takayasu-Erkrankung.

immunsuppressive oder immunmodulatorische Substanzen zum Einsatz [37]. Mit Ciclosporin in der Anfangsdosis von 150 mg zweimal wöchentlich bestehen gute Erfahrungen [20].

Größere klinische Studien liegen zu den einzelnen remissionsinduzierenden Präparaten bei diesem seltenen Krankheitsbild nicht vor. Die noch umfangreichsten Daten existieren zu Methotrexat [38]. Studien zeigen ein Ansprechen auf Methotrexat bei 58 % der Patienten, bei denen mit einer vorhergehenden Therapie mit Cortison alleine keine ausreichende Remission erzielt werden konnte [39]. Neben Methotrexat werden auch positive Ergebnisse beim Einsatz von Cyclophosphamid in Dosierungen um 2 mg/kg KG berichtet (z. B. Endoxan). Auch erfolgten Einzelbeobachtungen mit Substanzen wie Leflunomid, Etoricoxib und Sulfasalazin. Therapieansätze mit dem chimären monoklonalen Antikörper Infliximab, der als TNF-Blocker gegen den Tumor-Nekrose-Faktorα (TNFα) gerichtet ist, haben ebenfalls Erfolge gezeigt [40].

Zwei Fallberichte

Nachfolgend möchten wir aus unserem Krankengut über zwei ausgesuchte Fallbeobachtungen unserer Arbeitsgruppen berichten.

Fall 1:
Es wurde uns eine 28 Jahre alte syrische Patientin mit einer auskultatorisch diagnostizierten Aortenklappeninsuffizienz II–III mit der Frage nach der Indikation zum operativen Aortenklappenersatz vorgestellt.

Anamnestisch gab die Patientin hier an, dass vor 15 Jahren in ihrer Heimat ein rheumatisches Fieber angenommen worden sei, welches im nahen Osten immer noch eine sehr häufige Erkrankung des Kindes- und Jugendalters darstellt. Die damaligen Beschwerden hatten in hohem Fieber, starker Abgeschlagenheit und Gelenkbeschwerden in allen großen stammnahen Gelenken bestanden. Ein wesentliches Charakteristikum für ein rheumatisches Fieber, nämlich der von Tag zu Tag springende Gelenkbefall, hatte damals allerdings gefehlt.
Nach einigen beschwerdefreien Jahren war es dann im jungen Erwachsenenalter häufiger zu neurologischer Symptomatik mit massiven Schwindelanfällen und kurzen Bewusstlosigkeiten gekommen. Die lauten Geräusche über beiden Karotiden wurden bei nachfolgenden Untersuchungen durch hoch qualifizierte, in den USA ausgebildete Ärzte jedoch stets mit dem schon vermuteten Aortenvitium in Verbindung gebracht, welches in den folgenden Jahren wohl immer deutlicher in Erscheinung getreten sei.

Die Patientin berichtete, dass dieser Aortenklappenfehler in der Vergangenheit viel Verwirrung gestiftet habe: Während über dem Herzen ganz das Diastolikum einer Aorteninsuffizienz im Vordergrund stand, fehlten die für diesen Herzfehler typischen expansiven Pulsationen an den Karotiden und den Armarterien vollständig. Ganz im Gegenteil konnte man an diesen Arterien praktisch keine Pulsationen nachweisen, es wurden lediglich systolische Geräusche gehört. Dies führte zu der Meinung, dass es sich wohl um einen kombinierten Aortenklappenfehler handeln müsse, der inzwischen vermehrt zu Synkopen und auch zu pectanginösen Beschwerden führe.

Bei der körperlichen Untersuchung der blassen und abgeschlagen wirkenden Patientin fiel uns hier ein palpables Schwirren über beiden Karotiden auf, die gleichzeitig aber praktisch nicht pulsierten. Auch die Arteria radialis war am rechten Arm nicht und am linken Arm nur schwach tastbar. Der Blutdruck war am rechten Arm nicht messbar, während am linken Arm eine sehr kleine Amplitude von 105/90 mmHg auffiel. Gleichzeitig ließ sich aber über beiden Aa. axillares ein deutliches Systolikum auskultieren. Über dem Herzen fand sich ein mit dem zweiten Herzton beginnendes protodiastolisches Geräusch von hauchendem Klangcharakter mit Punctum maximum in Höhe des 2. ICR hin-

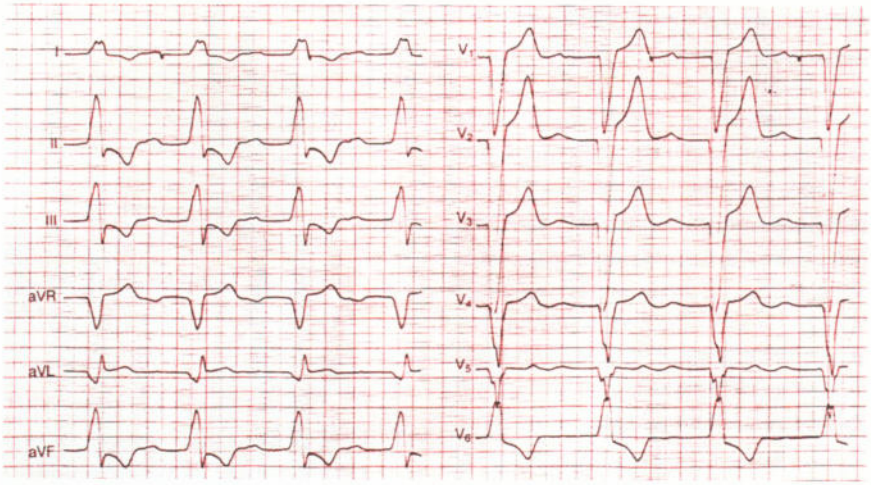

Abb. 2: EKG Takayasu-Fall 1. Beschleunigter Sinusrhythmus mit Linksschenkelblock bei extrem überdrehter Linkslage und AV-Überleitungsstörung. Fehlen der R-Zacken bis V5 mit abruptem Umschlag der R-Zacke in V6 als Hinweis auf zusätzliche Vorderwand-Infarktnarbe.

ter dem Sternum. Die Kombination aus Aorteninsuffizienz und Pulslosigkeit der Arme bei einer jungen orientalischen Frau ließ uns dann bereits klinisch die Verdachtsdiagnose auf eine Takayasu-Arteriitis stellen.

Im Ruhe-EKG fand sich ein etwas beschleunigter Sinusrhythmus mit Linksschenkelblock bei extrem überdrehter Linkslage und AV-Überleitungsstörung. Das vollständige Fehlen der R-Zacken bis V5 mit abruptem Umschlag der R-Zacke in V6 ließ zumindest an die Möglichkeit eines zusätzlichen Vorderwand-Infarktes denken (EKG ▶ Abb. 2). Die ECT des Myokards bestätigte einen ausgedehnten transmuralen Speicherdefekt im septalen Segment.

Echokardiographisch zeigte sich eine deutliche Vergrößerung des linken Ventrikels mit Akinesie des Septums. Es zeigten sich zudem alle Kriterien einer mittelgradigen Aortenklappeninsuffizienz.
Im Röntgenthoraxbild fand sich ein noch normal großes Herz mit eher kleinem Aortenbogen, aber eingeengtem Retrosternalraum. Spezielle Gefäßveränderungen waren nicht erkennbar. Die selektive Koronarangiographie zeigte einen proximalen Verschluss des Ramus interventricularis anterior.

Die Angiographie der großen Aortenäste zeigte eine hochgradige Einengung des Truncus brachiocephalicus mit mehreren hintereinandergeschalteten Stenosen der Arteria subclavia dextra und der Arteria carotis communis dextra (▶ Abb. 3 a und b) sowie eine subtotale Einengung der Arteria carotis interna rechts (▶ Abb. 4 a und b).

Dieser Fall hat uns eindrucksvoll gezeigt, wie durch eine bestimmte Symptomen-Konstellation eine durchaus nachvollziehbare Fehldiagnose (rheu-

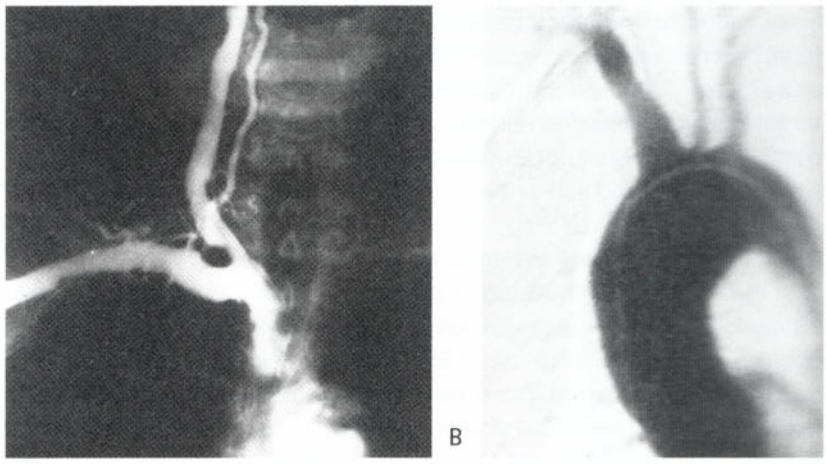

Abb. 3: a) Konventionelle Angiographie einer hochgradigen Stenose des Truncus brachiocephalicus und nachfol-gend hintereinander geschaltete Stenosen der A. subclavia dextra und der A. carotis communis dextra. b) Digitale Aortenbogen-Angiographie bei Takayasu-Syndrom.

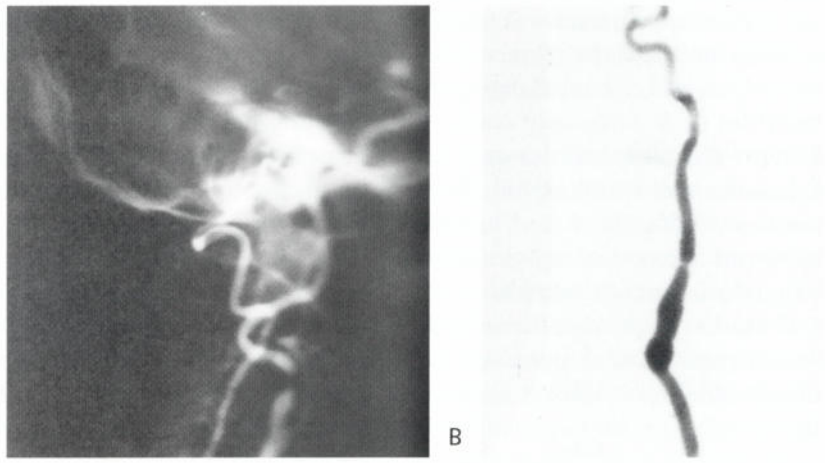

Abb. 4: a) Analoge Darstellung der Arteria carotis interna rechts. b) In der digitalen Angiographie erkennt man perlschnurartige Veränderungen und hochgradige Einengungen.

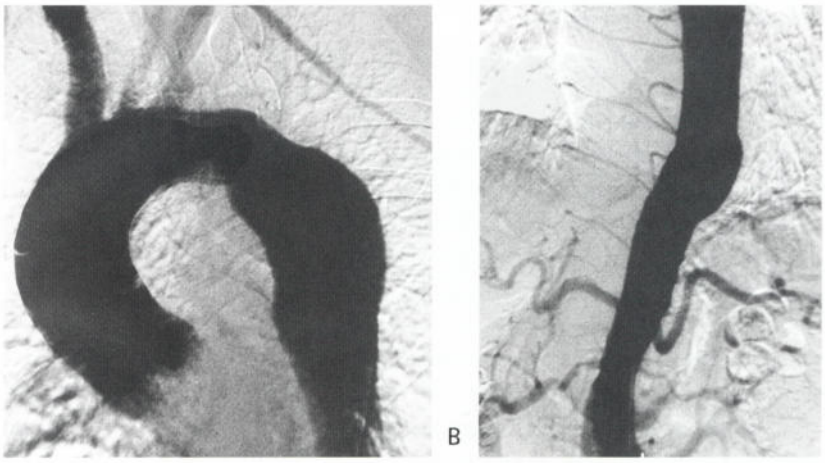

Abb. 5: a) Stenotische und ektatische Abschnitte der Aorta thoracalis nebeneinander, b) ebenso in der Aorta abdominalis.

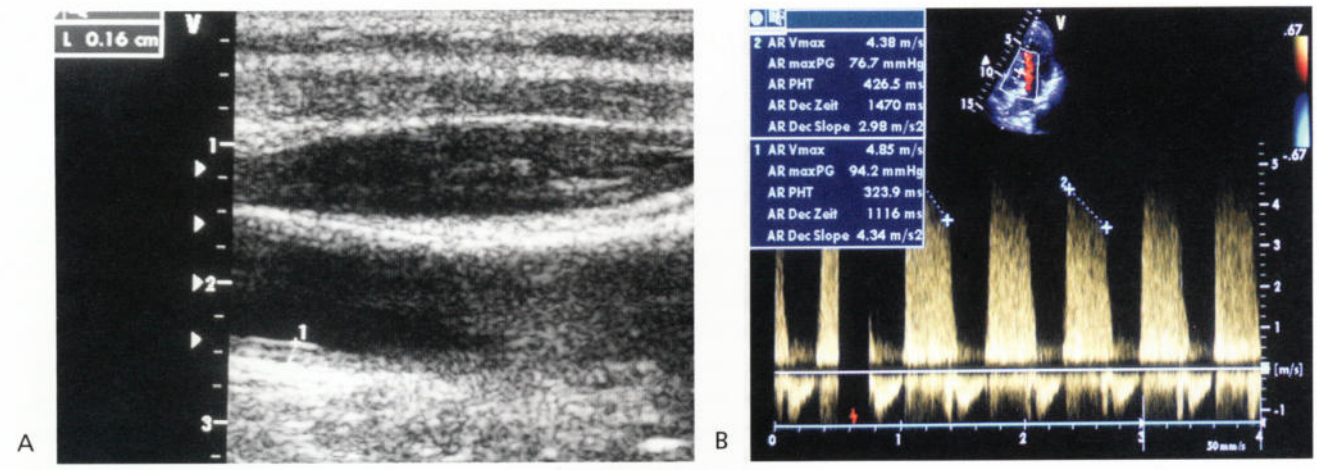

Abb. 6: a) Deutliche Wandverdickungen der Karotis bds, b) Mäßiggradige Aorteninsuffizienz mit Regurgitationsjet über zwei Drittel der Septumlänge.

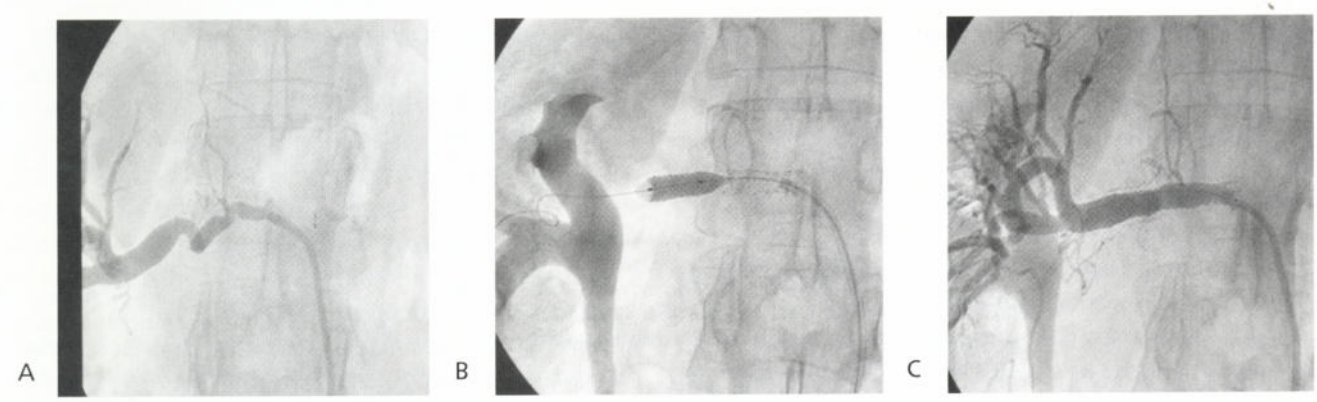

Abb. 8.: a) Höhergradige Stenosierung der rechten Nierenarterie nach mehr als 10-jähriger Verlaufsbeobachtung eines Takayasu-Syndroms bei einer jetzt 41-jährigen Patientin. b) Ballondilatation und Stentimplantation. c) Erfolgreiche Gefäßerweiterung.

Abb. 7.: Im MRT Aorta ascendens auf 40 mm erweitert, supraaortale Äste stenotisch und ektatisch, mässiggradige Aorteninsuffizienz, deutliche linksventrikuläre Hypertrophie.

matische Aorteninsuffizienz) zustande kommen kann.

Fall 2:

Hierbei handelte es sich um eine mitteleuropäische Frau, bei der 1992 im Alter von 29 Jahren erstmals eine Takayasu-Arteriitis diagnostiziert worden war. Es fanden sich ausgedehnte ektatische und stenotische Veränderungen der Aorta thoracalis, allerdings ohne hämodynamische Relevanz.

Die Karotiden wiesen beidseits eine deutlich verdickte Wand auf. Echokardiographisch fand sich eine mäßiggradige Aorteninsuffizienz, möglicherweise als Folge der Aorten-Ektasie. Der linke Ventrikel war nicht vergrößert, die Funktion gut, eine Hypertrophie wurde auf eine langjährige arterielle Hypertonie zurückgeführt, eine Nierenarterienstenose konnte als Ursache jedoch ausgeschlossen werden.

Unter einer initial hochdosierten Cortison-Therapie normalisierte sich die anfangs deutlich erhöhte Blutsenkungsgeschwindigkeit (BSG) weitgehend. Engmaschige Verlaufsuntersuchungen in den folgenden Jahren erbrachten zunächst keinen Anhalt für eine weitere Progredienz der Arteriitis, allerdings musste die Cortison-Dosis BSG-gesteuert immer wieder neu angepasst werden.

Etwa 12 Jahre nach Krankheitsbeginn stieg der Bedarf an antihypertensiven Medikamenten deutlich

an. Als Ursache fand sich nun doch eine mindestens 75 %ige Nierenarterienstenose rechts, die mittels Ballondilatation und Stentimplantation erfolgreich behandelt wurde. Nach 6 und erneut nach 18 Monaten, zeigten sich jeweils hochgradige Rezidivstenosen, die erneut komplikationslos interventionell behandelt werden konnten.

Dieser 13-jährige Langzeitverlauf zeigt, dass die Takayasu-Arteriitis zumindest in Einzelfällen unter engmaschigen Verlaufskontrollen und regelmäßig adjustierter immunsuppressiver Therapie recht langjährig komplikationsarm geführt werden kann. Die ausgeprägte Instent-Restenose-Neigung wirft die Frage auf, ob bei Vorliegen einer Takayasu-Arteriitis als Ursache von Gefäßstenosen in diesen extrem seltenen Einzelfällen auf den primären Einsatz von Stents verzichtet werden sollte, oder ob alternativ der Einsatz Medikamenten-beschichteter Stents auch bei chronisch-entzündlicher Genese der Stenosen Vorteile bietet.

Fazit

Die Takayasu-Arteriitis ist eine in Mitteleuropa seltene Erkrankung, die meist bei jungen Frauen zu entzündlichen Stenosierungen im Aortenbogen und rumpfnahen großen Arterien führt. In Rahmen der vermehrten Zuwanderung aus dem Nahen und Fernen Osten werden uns an den großen klinischen Aortenzentren diese Patientinnen häufiger zugewiesen. Eine kausale Therapie ist nicht bekannt, die immunsuppressive oder auch vereinzelt chirurgische Therapie bleibt symptomatisch, der Tod tritt in mittleren Lebensjahren ein.

Summary

Takayasu arteritis is a very rare and nonspecific truncoarteritis, which includes the aortic arch and his brachiocephalic arteries. Inclusion of additional and peripheral arteries seems to be a rare occurrence. Synonyms are inflammatory aortic arch syndrome, aorto-arteritis and pulseless disease. Predominantly younger women are the affected group in South East Asia, less in the Near East and in Arabia, and also in Latin-America. In other regions this autoimmune vasculitis shows an extremely rare occurrence. First symptoms become visible with inflammatory stenosis and obstructions of great arteries with cellular infiltrations. Organic infarctions, heart- and renal failure, vascular occlusions and ruptures are the causes of death. Weak attempts of drug treatment are high dosage glucocorticosteroids, as well as induction of remission by immunosuppressive agents like methotrexate, azathioprine, cyclophosphamide, and anti-tumor necrosis factor (TNF). In treatable stenosis percutaneous transluminal interventions and surgical revascularization are rare options.

Keywords: Takayasu syndrome, arteritis, aortic arch syndrome, pulseless disease

Korrespondenzadresse
Univ.-Prof. Dr. med. H. Eichstädt, Charité - Universitätsmedizin Berlin, Campus Virchow-Klinikum, Medizinische Klinik m. S. Kardiol.,
Augustenburger Platz 1
13353 Berlin

Univ.-Prof. Dr. med. H. Eichstädt, Charité

Univ.-Prof. Prof. Dr. med. R. Hetzer, DHZB

Literatur

1. Takayasu M: A case with peculiar changes of the central retinal vessels. Acta Soc Ophthalmol Jpn 1908;12:554-5.
2. Numano F: The story of Takayasu arteritis. Rheumatology 2002;41:103-6
3. Robbins SL, Cotran RS, Kumar V: Pathological basis of disease (3rd ed). W.B. Saunders Company, Philadelphia, 1984, pp. 86-96
4. Yamamoto S, Ogawa S, Kitano T, Shima K, Sakamoto T, Shibamiya K, Kondo T, Sotobata L: Complete evaluation of the cardiovascular lesions in 24 patients with Takayasu's aortitis using four-image, intravenous digital subtraction angiography. Am Heart J, 1987;114:1426-31.
5. Savory WS: On a case of a young woman in whom the main arteries of both upper extremities and of the left side of the neck were throughout completely obliterated. Lancet 1856;5:373
6. Shimizui K, Sano K: Pulseless disease. J Neuropathol Clin Neurol 1951;1:37-47

Alle Literaturstellen dieses Artikels können Sie auf unserer Homepage einsehen: **www.herzmedizin.info**